FACULDADE UNIRB ARAPIRACA
BACHARELADO EM MEDICINA VETERINÁRIA

FRANCIELLY MARIA DA SILVA SANTOS

REABILITAÇÃO FISIOTERAPÊUTICA NO PÓS-OPERATÓRIO DA INSUFICIÊNCIA DO LIGAMENTO CRUZADO CRANIAL TRATADA POR TPLO EM CÃES: revisão de literatura

ARAPIRACA, AL
2026

FRANCIELLY MARIA DA SILVA SANTOS

REABILITAÇÃO FISIOTERAPÊUTICA NO PÓS-OPERATÓRIO DA INSUFICIÊNCIA DO LIGAMENTO CRUZADO CRANIAL TRATADA POR TPLO EM CÃES: revisão de literatura

Monografia apresentada como requisito parcial para obtenção do grau de Bacharelado em **MEDICINA VETERINÁRIA**, da Faculdade Unirb - Arapiraca.
ORIENTADOR: Prof. M.V. Me. **AGNELO DOUGLAS DO NASCIMENTO JÚNIOR.**

ARAPIRACA, AL
2026

FACULDADE UNIRB ARAPIRACA

Santos, Francielly Maria da Silva
Reabilitação fisioterapêutica no pós-operatório da insuficiência do ligamento cruzado cranial tratada por TPLO em cães revisão de literatura / Francielly Maria da Silva Santos. – Arapiraca - AL, 2026.
55f.

Monografia (Graduação) de Curso de Bacharelado em Medicina Veterinária – Faculdade UNIRB Arapiraca.

Orientador: Prof: Agnelo Douglas do Nascimento Júnior.

1.Reabilitação fisioterapêutica. 2.TPLO. 3.Cães.
I.Título.

CDD 636

ATA DE DEFESA PÚBLICA

TRABALHO DE CONCLUSÃO DE CURSO - TCC

BACHARELADO EM MEDICINA VETERINÁRIA

Aos 14 dias do mês de JULHO de 2026, às 14:30 horas, realizou-se de forma **PRESENCIAL**, a defesa pública do Trabalho de Conclusão de Curso, do(a) discente **FRANCIELLY MARIA DA SILVA SANTOS,** intitulado: **REABILITAÇÃO FISIOTERAPÊUTICA NO PÓS-OPERATÓRIO DA INSUFICIÊNCIA DO LIGAMENTO CRUZADO CRANIAL TRATADA POR TPLO EM CÃES: revisão de literatura.** A Banca Examinadora, composta pelos professores **AGNELO DOUGLAS DO NASCIMENTO JÚNIOR** (como presidente e orientador), **ANDERSON RAVANNY DE ANDRADE GOMES e MARIANA FERREIRA DO AMARAL**, após avaliação e deliberação, considerou o trabalho:

(X) aprovado com louvor; ( ) aprovado com ressalvas; ( ) reprovado.

NOTA: 10,0

As correções solicitadas deverão ser realizadas no prazo de 15 dias a contar da realização da defesa. Nada mais havendo a tratar, o Presidente da Banca **PROF. AGNELO DOUGLAS DO NASCIMENTO JÚNIOR**, deu por encerrada a sessão, lavrando a presente ata que, depois de lida e aprovada, foi assinada pelos membros da Banca.

Arapiraca, 14 de JULHO de 2026

gov.br Documento assinado digitalmente
AGNELO DOUGLAS DO NASCIMENTO JUNIOR
Data: 28/07/2026 11:51:01-0300
Verifique em https://validar.iti.gov.br

MEMBRO 1

gov.br Documento assinado digitalmente
ANDERSON RAVANNY DE ANDRADE GOMES
Data: 28/07/2026 13:46:11-0300
Verifique em https://validar.iti.gov.br

_____

MEMBRO 2

gov.br Documento assinado digitalmente
MARIANA FERREIRA DO AMARAL
Data: 28/07/2026 11:40:22-0300
Verifique em https://validar.iti.gov.br

_____

MEMBRO 3

AGRADECIMENTOS

Agradeço, primeiramente, a Deus, por me conceder força, sabedoria e perseverança para superar os desafios vivenciados ao longo da graduação e tornar possível a realização deste sonho.

Aos meus pais, Josefa e Francisco, por todo o amor, apoio, incentivo e pelos inúmeros sacrifícios realizados para que eu pudesse chegar até aqui. Esta conquista também pertence a vocês.

Ao meu noivo, Guilherme, por estar ao meu lado durante essa caminhada, desde o primeiro dia, pelo companheirismo, incentivo, compreensão e por acreditar em mim, mesmo nos momentos mais difíceis, e sempre dar o melhor de si para me ajudar.

Ao meu coordenador, Agnelo, pela dedicação, pelos ensinamentos, conselhos, empenho e por contribuir para minha formação acadêmica.

À minha professora da educação infantil Nizete, que, em um momento aparentemente simples, marcou o início do meu sonho. Nos meus 4 anos de idade, me ensinou que a profissão da "médica dos animais" chamava-se Medicina Veterinária. Embora eu fosse apenas uma criança, nunca esqueci aquele momento, que se tornou uma lembrança especial e o primeiro passo da profissão que escolhi seguir.À minha primeira companheira de quatro patas, Narhem, responsável por despertar em mim a certeza de que a Medicina Veterinária era a profissão que eu desejava exercer. À Maylee, por ter acompanhado toda a minha trajetória durante a graduação, por ter me escolhido, e adotado como mãe, tornando os dias mais leves e lembrando-me diariamente do propósito da minha escolha profissional. E ao Peri, paciente que inspirou a elaboração deste trabalho, me possibilitando a oportunidade de acompanhar seu tratamento, e despertando ainda mais meu interesse pela reabilitação fisioterapêutica na Medicina Veterinária.

Ao meu tio, Sivanildo, por sempre acompanhar meus estudos, incentivar meu crescimento e contribuir para que eu alcançasse mais esta importante etapa da minha vida.

À equipe da clínica Pet Aki, minha segunda escola, por proporcionar aprendizado diário e contribuir de forma significativa para minha formação profissional.

Aos médicos-veterinários, Carol, Daniel, Guttemberg, Leandro e Taiza pela generosidade em compartilhar conhecimentos, experiências e ensinamentos que foram essenciais para meu crescimento acadêmico e profissional.

Ao Olívio, pelos conselhos, incentivo e apoio ao longo dessa caminhada.

Aos meus colegas de trabalho, pela convivência, parceria e incentivo durante o estágio, especialmente à Wytalla e ao Jeová, que tiveram papel fundamental no início da

minha formação prática, compartilhando seus conhecimentos e ensinando, com dedicação e paciência, os primeiros passos da rotina veterinária.

Por fim, agradeço a todos que, de alguma forma, fizeram parte da minha trajetória e contribuíram para minha formação acadêmica, profissional e pessoal. Cada ensinamento, incentivo e gesto de apoio foram fundamentais para que este sonho se tornasse realidade.

RESUMO

A insuficiência do ligamento cruzado cranial (ILCCr) é uma enfermidade ortopédica bastante corriqueira na clínica veterinária de pequenos animais, cujo tratamento padrão-ouro é realizado por meio da técnica da osteotomia de nivelamento do platô tibial (TPLO). Apesar de essa técnica apresentar ótimos resultados clínicos, uma recuperação funcional precoce depende da associação entre o tratamento cirúrgico e programas de reabilitação fisioterapêutica. O presente trabalho teve como objetivo averiguar, por meio de uma revisão de literatura, estudos científicos acerca da necessidade da aplicação de modalidades fisioterapêuticas como terapia complementar no pós-operatório de cães com ILCCr submetidos à técnica TPLO. Para isso, foi realizada uma revisão de literatura com base em livros, revistas e artigos científicos obtidos nas bases de dados SciELO, PubMed e Google Acadêmico, publicados entre 2015 e 2026. A literatura evidencia que modalidades como crioterapia, ultrassom terapêutico, laserterapia, cinesioterapia, terapias manuais e ozonioterapia podem ser efetivas no controle da dor e da inflamação, na preservação da amplitude de movimento, na redução da perda de massa muscular e na recuperação funcional dos pacientes. Conclui-se que a reabilitação fisioterapêutica é um método essencial que contribui positivamente para a recuperação de pacientes ortopédicos, como cães acometidos pela ILCCr submetidos à cirurgia de TPLO, acelerando o processo de recuperação e estimulando o retorno precoce da função normal do membro acometido. Embora ainda sejam necessários estudos clínicos que forneçam maior embasamento e evidências relacionadas à associação da multimodalidade fisioterapêutica, especialmente da ozonioterapia, sua utilização como terapia complementar no pós-operatório demonstra potencial e requer investigações adicionais para fortalecer as evidências científicas.

Palavras-chave: ortopedia veterinária; crioterapia; cinesioterapia; laserterapia; ultrassom terapêutico.

ABSTRACT

Cranial cruciate ligament insufficiency (CCLI) is a common orthopedic condition in small animal veterinary practice, for which the gold-standard treatment is tibial plateau leveling osteotomy (TPLO). Although this surgical technique provides excellent clinical outcomes, early functional recovery depends on the combination of surgical treatment and physiotherapeutic rehabilitation programs. The present study aimed to investigate, through a literature review, scientific studies regarding the need for the application of physiotherapeutic modalities as complementary therapy in the postoperative period of dogs with CCLI undergoing TPLO. To this end, a literature review was conducted based on books, journals, and scientific articles retrieved from the SciELO, PubMed, and Google Scholar databases, published between 2015 and 2026. The literature indicates that modalities such as cryotherapy, therapeutic ultrasound, laser therapy, kinesiotherapy, manual therapies, and ozone therapy may be effective in controlling pain and inflammation, preserving range of motion, reducing muscle mass loss, and promoting patients' functional recovery. It is concluded that physiotherapeutic rehabilitation is an essential approach that contributes positively to the recovery of orthopedic patients, such as dogs affected by CCLI and undergoing TPLO surgery, by accelerating the recovery process and promoting the early return of normal function in the affected limb. Although further clinical studies are still needed to provide stronger evidence regarding the association of multimodal physiotherapeutic rehabilitation, especially ozone therapy, its use as a complementary postoperative therapy shows potential and requires additional investigation to strengthen the available scientific evidence.

Keywords: veterinary orthopedics; cryotherapy; kinesiotherapy; laser therapy; therapeutic ultrasound.

LISTA DE FIGURAS

Figura 1: Vista cranial do joelho de cão em flexão 17
Figura 2: Ligamento cruzado cranial normal e lesionado 19
Figura 3: Inclinação do platô tibial 19
Figura 4: Diferentes fases do *Sit Test* 21
Figura 5: Cão com Sit Test positivo e ruptura parcial do ligamento 22
Figura 6: Desenho esquemático do teste de gaveta cranial 23
Figura 7: Demonstração do teste de compressão tibial 24
Figura 8: Radiografia antes e depois da técnica TPLO 25
Figura 9: Modelo de órtese usada para tratamento não cirúrgico 26
Figura 10: Técnica cirúrgica extracapsular com a sutura fabelo-tibial.....27
Figura 11: Representação da técnica TTA 28
Figura 12: Pontos de perfuração na técnica de TightRope modificada 29
Figura 13: Esquema demonstrativo da técnica cirúrgica TPLO 30
Figura 14: Cão no pós-operatório de TPLO com escore 5 de claudicação 36
Figura 15: Escala da perda muscular 37
Figura 16: Demonstração de cão com perda muscular marcada 38
Figura 17: Cão recebendo terapia a laser no pós-operatório 41
Figura 18: Cão em tratamento com ultrassom terapêutico 42
Figura 19: Cão em tratamento com ozonioterapia 44
Figura 20: Sistema de compressão a frio em cão 45
Figura 21: Cão recebendo massagem para alívio da dor crônica 46
Figura 22: Demonstração da amplitude de movimento passiva (PROM) 47
Figura 23: Exercícios de cinesioterapia utilizados na reabilitação canina 48
Figura 24: Fluxograma da conduta clínica da ILCCr até o início da reabilitação fisioterapêutica 56
Figura 25: Fluxograma do protocolo de reabilitação fisioterapêutica multimodal após TPLO em cães 57

LISTA DE QUADROS

Quadro 1 – Principais parâmetros de recuperação pós-operatória de cães submetidos à TPLO descritos por Reis (2023) 31
Quadro 2 - Escala de classificação numérica da claudicação 36

LISTA DE SIGLAS E/OU ABREVIAÇÕES

ATO – Ângulo do Platô Tibial

ATP – Trifosfato de Adenosina

DAD – Doença Articular Degenerativa

DNA – Ácido Desoxirribonucleico

ILCCr – Insuficiência do Ligamento Cruzado Cranial

J – Joule

LFS – Sutura Fabelo-tibial Lateral

PROM – Amplitude de Movimento Passiva

TENS – Estimulação Elétrica Nervosa Transcutânea

TPLO – Tibial Plateau Leveling Osteotomy ou Osteotomia de Nivelamento do Platô Tibial.

TR – TightRope

TTA – Avanço da Tuberosidade Tibial

TWO – Tibial Wedge Osteotomy ou Osteotomia em Cunha da Tíbia

UST – Ultrassom Terapêutico

SUMÁRIO

RESUMO 7
ABSTRACT 8
LISTA DE FIGURAS 9
LISTA DE TABELAS 10
LISTA DE SIGLAS E/OU ABREVIAÇÕES 11
1 INTRODUÇÃO 13
2 METODOLOGIA 15
3 REVISÃO DE LITERATURA 17
3.1 INSUFICIÊNCIA DO LIGAMENTO CRUZADO CRANIAL 17
3.1.1 Biomecânica do joelho e função do ligamento cruzado cranial 18
3.1.2 Causas e fatores predisponentes da insuficiência do ligamento cruzado cranial 20
3.1.3 Manifestações clínicas 20
3.1.4 Diagnóstico da insuficiência do ligamento cruzado cranial 22
3.1.5 Tratamento da insuficiência do ligamento cruzado cranial 25
3.2 TRATAMENTO CIRÚRGICO DA INSUFICIÊNCIA DO LIGAMENTO CRUZADO CRANIAL EM CÃES 27
3.2.1 Técnicas cirúrgicas para tratamento da ILCCr 27
3.2.2 Osteotomia de nivelamento do platô tibial (TPLO) 30
3.2.3 Resultados clínicos 31
3.2.4 Complicações associadas ao tratamento cirúrgico 32
3.3 REABILITAÇÃO FISIOTERAPÊUTICA NO PÓS-OPERATÓRIO DA INSUFICIÊNCIA DO LIGAMENTO CRUZADO CRANIAL TRATADA POR OSTEOTOMIA DE NIVELAMENTO DO PLATÔ TIBIAL (TPLO) EM CÃES..33
3.3.1 Evolução dos protocolos de reabilitação no pós-operatório da TPLO 33
3.3.2 Importância da fisioterapia na recuperação pós-operatória 34
3.3.3 Objetivos da reabilitação fisioterapêutica 37
3.3.4 Modalidades terapêuticas utilizadas na reabilitação da ILCCr 38
3.3.4.1 Laserterapia 39
3.3.4.2 Ultrassom terapêutico 41
3.3.4.3 Ozonioterapia 42
3.3.4.4 Crioterapia 43
3.3.4.5 Terapias manuais 44
3.3.4.6 Cinesioterapia 46
4 RESULTADOS E DISCUSSÕES 48
5 CONSIDERAÇÕES FINAIS 51
REFERÊNCIAS BIBLIOGRÁFICAS 52
ANEXO A - Fluxograma da conduta clínica da ILCCr até a reabilitação.....56
ANEXO B - Fluxograma do protocolo de reabilitação fisioterapêutica multimodal após TPLO em cães 57

1 INTRODUÇÃO

A insuficiência do ligamento cruzado cranial (ILCCr) é considerada uma das enfermidades ortopédicas mais frequentes na clínica veterinária de pequenos animais, sendo uma das principais responsáveis por ocasionar dor, claudicação e instabilidade da articulação do joelho em cães. Sua etiologia é diversificada, podendo estar relacionada a doenças degenerativas do ligamento, traumas ou alterações biomecânicas, afetando principalmente cães adultos de médio e grande porte. Com a perda da estabilidade da articulação, o ambiente torna-se propício para a evolução da doença articular degenerativa, comprometendo a função do membro e reduzindo consideravelmente o bem-estar dos animais afetados (SOUZA, 2021; FOSSUM, 2019).

O ligamento cruzado cranial é o principal responsável pela estabilidade do joelho, pois, durante a sustentação do peso, impede o deslocamento cranial da tíbia em relação ao fêmur. Quando comprometido, altera a biomecânica da articulação e favorece a ocorrência de processos inflamatórios, o desenvolvimento de osteoartrose e lesões meniscais, alterações que comprometem a locomoção e reforçam a necessidade de um tratamento adequado (SOUZA, 2021; FOSSUM, 2019).

Atualmente, dentre as opções terapêuticas disponíveis, as osteotomias corretivas da tíbia apresentam os melhores resultados funcionais, sendo a osteotomia de nivelamento do platô tibial (Tibial Plateau Leveling Osteotomy – TPLO) considerada uma das técnicas de eleição para cães de médio e grande porte. O procedimento modifica a biomecânica da articulação por meio do nivelamento do platô tibial, neutralizando a força responsável pela translação cranial da tíbia e, consequentemente, restabelecendo a estabilidade funcional do joelho. Estudos demonstram que a TPLO apresenta resultados superiores aos de outras técnicas disponíveis, especialmente em relação ao retorno da função do membro e à recuperação a longo prazo (VON PFEIL *et al*., 2018; NANDA; HANS, 2019; SOUZA, 2021).

Apesar de apresentar excelentes resultados, a cirurgia constitui apenas uma das etapas do tratamento. Durante o pós-operatório, os pacientes podem apresentar dor persistente, edema, redução da amplitude do movimento, perda da massa muscular e diminuição da capacidade funcional, fatores que retardam o retorno às atividades habituais. Nesse contexto, a reabilitação fisioterapêutica tem se tornado um importante recurso para auxiliar no processo de recuperação. Segundo Fossum (2019), os programas de reabilitação contribuem para a recuperação da força muscular, da amplitude do movimento, da

resistência física e da funcionalidade do membro, além de reduzirem a dor e os espasmos musculares. Da mesma forma, Alvarez et al. (2022), em uma revisão sistemática, também observaram esses efeitos benéficos e verificaram aumento no nível de atividade dos cães submetidos à reabilitação durante o período de recuperação. Complementando esses achados, Romano e Cook (2015) afirmam que pacientes submetidos à TPLO e incluídos em programas de fisioterapia apresentam maior probabilidade de recuperar precocemente a completa função do membro nas primeiras oito semanas após o procedimento, sem que haja complicações relacionadas à reabilitação.

Os programas de reabilitação podem incluir diversas modalidades terapêuticas, como crioterapia, laserterapia, ultrassom terapêutico, terapias manuais e cinesioterapia, empregadas de forma complementar para potencializar os resultados obtidos (FOSSUM, 2019). Entre essas modalidades, a ozonioterapia tem se destacado por suas possíveis propriedades anti-inflamatórias, analgésicas e cicatrizantes. Entretanto, ainda são necessários mais estudos para confirmar seus benefícios e estabelecer protocolos terapêuticos bem definidos (ORLANDIN *et al*.; BASILE; BACCARIN, 2022; FRISSO *et al*., 2022).

Diante da elevada incidência da insuficiência do ligamento cruzado cranial em cães, da ampla utilização da TPLO e da crescente necessidade da reabilitação fisioterapêutica no período pós-operatório, torna-se essencial reunir e discutir as evidências científicas disponíveis. Dessa forma, este trabalho tem como objetivo analisar, por meio de uma revisão de literatura, a necessidade da utilização da multimodalidade fisioterapêutica como terapia complementar no período pós-operatório da insuficiência do ligamento cruzado cranial tratada por osteotomia de nivelamento do platô tibial (TPLO) em cães, bem como abordar os principais aspectos da enfermidade, descrever a técnica cirúrgica e avaliar as principais modalidades fisioterapêuticas empregadas durante a reabilitação desses pacientes.

2 METODOLOGIA

O presente estudo caracteriza-se como uma pesquisa de natureza básica, com propósito descritivo e abordagem qualitativa, desenvolvida por meio de uma revisão de literatura. A abordagem qualitativa foi adotada por possibilitar a análise crítica e interpretativa das evidências científicas relacionadas à reabilitação fisioterapêutica no pós-operatório da insuficiência do ligamento cruzado cranial (ILCCr) tratada por osteotomia de nivelamento do platô tibial (TPLO) em cães. Dessa forma, buscou-se compreender as principais modalidades fisioterapêuticas empregadas e suas contribuições para a recuperação funcional dos pacientes.

Quanto aos procedimentos técnicos, a pesquisa foi realizada por meio de revisão bibliográfica em livros, revistas, artigos científicos e revisões de literatura indexados nas bases de dados SciELO, PubMed e Google Acadêmico. Foram selecionadas publicações, preferencialmente, compreendidas entre os anos de 2015 e 2026, nos idiomas português e inglês, priorizando estudos mais recentes. Entretanto, para contextualizar a evolução histórica dos métodos tradicionalmente utilizados na recuperação do paciente no período pós-operatório, também foram incluídas publicações anteriores a esse período, por serem relevantes para a compreensão do tema e devido à escassez de estudos mais recentes que descrevessem esses métodos de forma específica. Foi utilizando descritores como "insuficiência do ligamento cruzado cranial", "cranial cruciate ligament", “ILCCr”, "TPLO", "tibial plateau leveling osteotomy", “osteotomia de nivelamento do platô tibial” "reabilitação canina", "canine rehabilitation", "fisioterapia veterinária", “veterinary physiotherapy”, "ozonioterapia veterinária" e “veterinary ozone therapy”, utilizados de forma isolada e combinada para ampliar a margem de estudos relacionados ao tema.

Como critérios de inclusão, foram considerados livros, artigos científicos e revisões de literatura que abordassem aspectos relacionados à insuficiência do ligamento cruzado cranial, à técnica de TPLO e às modalidades fisioterapêuticas empregadas na reabilitação pós-operatória de cães. Foram excluídas publicações duplicadas, estudos sem relação direta com o tema proposto e trabalhos que não apresentarem fundamentação científica compatível com os objetivos desta revisão.

A análise do material bibliográfico foi realizada de forma crítica, descritiva e comparativa, organizando as informações de acordo com os principais temas abordados no estudo, incluindo a insuficiência do ligamento cruzado cranial, a técnica de TPLO, a reabilitação fisioterapêutica e as modalidades terapêuticas utilizadas no período

pós-operatório, com ênfase na crioterapia, laserterapia, ultrassom terapêutico, terapias manuais, cinesioterapia e ozonioterapia. A filtragem dessas informações possibilitou a identificação, comparação e síntese das evidências científicas disponíveis acerca da contribuição da reabilitação fisioterapêutica para a recuperação funcional de cães submetidos à TPLO.

3 REVISÃO DE LITERATURA

3.1 INSUFICIÊNCIA DO LIGAMENTO CRUZADO CRANIAL

A ruptura do ligamento cruzado cranial, atualmente denominada de insuficiência do ligamento cruzado cranial (ILCCr), é reconhecida pela maioria dos autores como uma das afecções articulares mais corriqueiras em cães na rotina veterinária (SOUZA, 2021). Almeida *et al.* (2016) afirmam que, de acordo com a literatura, a maioria das casuísticas clínico-cirúrgicas de pacientes diagnosticados é composta por animais de grande porte.

O Ligamento cruzado cranial (LCCr) constitui-se por duas partes, uma é a banda pequena que se situa craniomedialmente, ela se tensiona no momento de flexão e extensão do joelho, e a outra é a banda maior que está caudolateralmente, esta tenciona-se na extensão e relaxa na flexão (SOUZA, 2021).

Dessa forma, Souza (2021) informa que o LCCr é responsável por impedir a hiperextensão e a hiperrotação do joelho. Complementando essa afirmativa, Nanda e Hans (2019) descrevem o LCCr como o elemento fundamental responsável por restringir a translação cranial da tíbia em relação ao fêmur, contribuindo significativamente para a estabilidade articular. A localização anatômica dessa estrutura pode ser observada na Figura 1.

Figura 1. Vista cranial do joelho de cão em flexão.

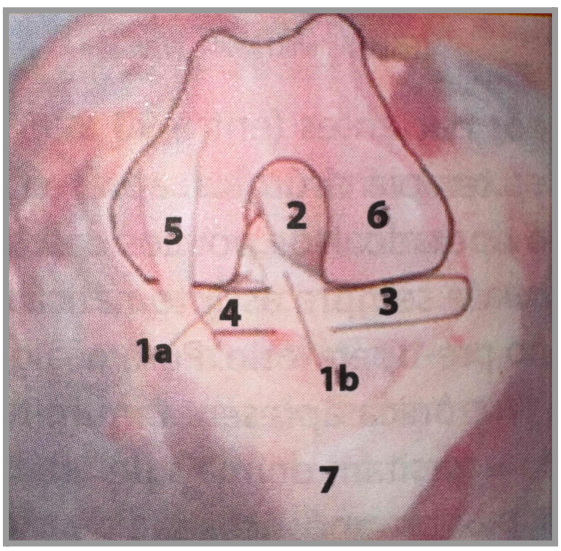

Fonte: Adaptado de SOUZA (2021, p. 296).

A Figura 1 apresenta a anatomia do joelho canino, destacando as principais estruturas da articulação, entre elas estão os ligamentos cruzados, os meniscos, o tendão do músculo

extensor longo dos dedos, o côndilo femoral medial e a tuberosidade da tíbia (SOUZA, 2021).

3.1.1 BIOMECÂNICA DO JOELHO E FUNÇÃO DO LIGAMENTO CRUZADO CRANIAL

Anular as forças que atuam sobre o membro durante a marcha é uma das principais funções do joelho. Essa ação é desempenhada pelos meniscos, pela cápsula articular e pelos ligamentos (SOUZA, 2021). Segundo Nanda e Hans (2019), o modelo ativo da articulação do joelho, proposto por Slocum, explica que a intensidade da força de cisalhamento tibiofemoral é influenciada pela força compressiva articular e pelo ângulo do platô tibial (APT). Ao diminuir o APT para aproximadamente 6,5°, a força de cisalhamento é convertida em força compressiva articular durante o apoio na locomoção, eliminando a translação cranial da tíbia e aumentando a capacidade de neutralização dos músculos flexores sobre as forças de cisalhamento remanescentes.

Portanto, assim como descrito por Souza (2021), na ausência de um LCCr íntegro, ocorre a translação cranial da tíbia à medida que o animal apoia o membro lesionado durante a locomoção, uma vez que os músculos flexores, sozinhos, não conseguem conter a força do cisalhamento tibiofemoral.

Devido à inclinação do platô tibial, a porção da tíbia que se articula com o fêmur geralmente varia entre 20° e 30° conforme a raça, existe uma tendência natural ao deslocamento cranial da tíbia, o que aumenta a demanda sobre a integridade do LCCr (SOUZA, 2021). Pode-se observar, na Figura 2, como o ligamento cruzado cranial impossibilita a translação cranial da tíbia e, na Figura 3, uma representação ilustrativa da inclinação do platô tibial.

Figura 2: Ligamento cruzado cranial normal e lesionado.

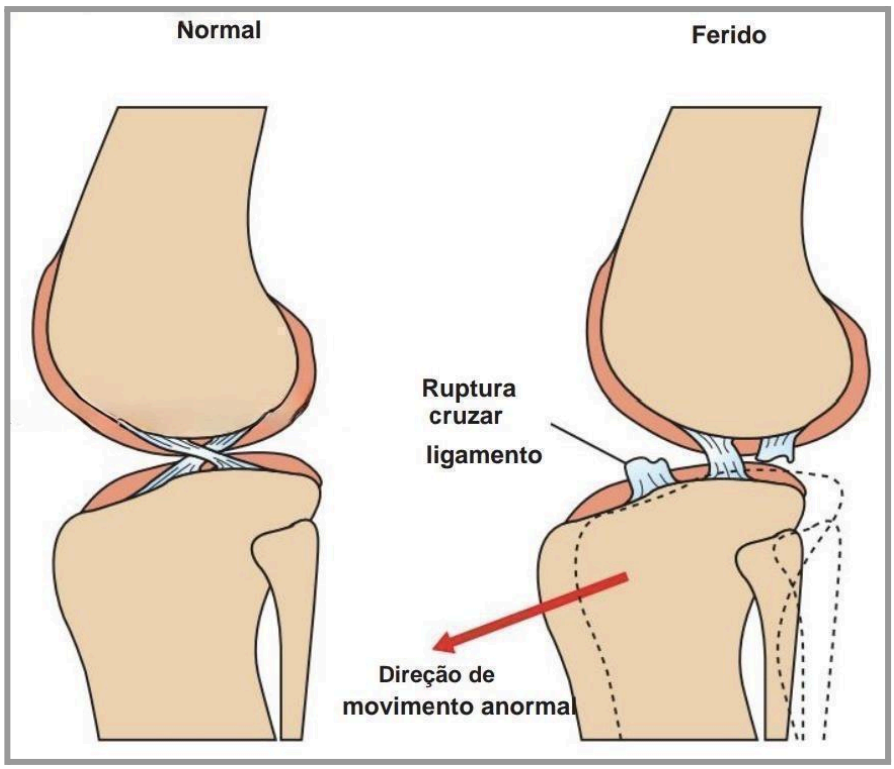

Fonte: Adaptado de FOSSUM (2019, p. 1227).

Figura 3: Inclinação do platô tibial.

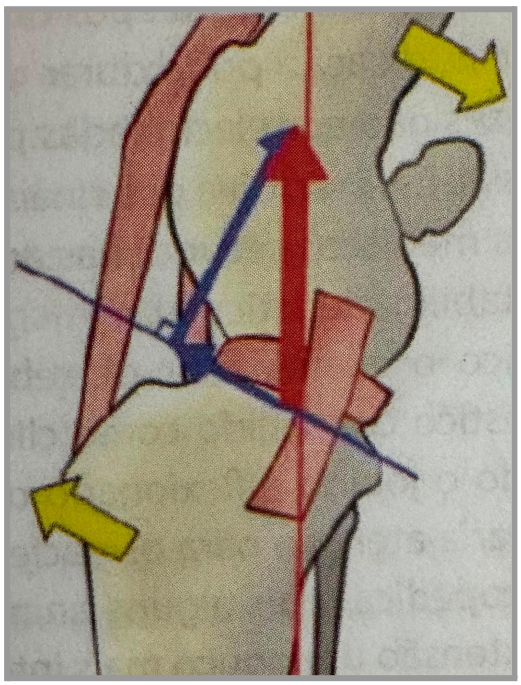

Fonte: Adaptado de SOUZA (2021, p. 297).

A Figura 3 ilustra na imagem em setas amarelas o deslocamento cranial da tíbia e o caudal do fêmur, ocasionado pelo peso do animal devido a angulação do platô tibial, que está representado pelas setas azuis (SOUZA, 2021).

3.1.2 CAUSAS E FATORES PREDISPONENTES DA INSUFICIÊNCIA DO LIGAMENTO CRUZADO CRANIAL

A insuficiência do ligamento cruzado cranial (ILCCr) pode ocorrer de forma secundária, em decorrência de doenças degenerativas e imunológicas da articulação do joelho ou por traumas. Geralmente, a lesão ocorre quando há uma movimentação brusca com rotação medial do joelho ou por hiperextensão articular. Essa rotação excessiva acontece quando o animal muda de direção sem retirar o membro do solo, enquanto a hiperextensão ocorre quando o animal corre em terrenos irregulares, como depressões ou buracos, e "pisa em falso" (SOUZA, 2021).

As fêmeas apresentam maior predisposição à ILCCr quando comparadas aos machos. Além disso, é comum a ocorrência bilateral da enfermidade, havendo um intervalo aproximado de dois anos e meio entre as lesões. Trata-se de uma enfermidade multifatorial que acomete cães de qualquer raça e idade, entretanto, a maior incidência ocorre em animais adultos e de grande porte. Contudo, em algumas regiões onde há predominância da criação de cães de pequeno porte, observa-se maior prevalência da enfermidade nesses animais, frequentemente associada à luxação patelar (SOUZA, 2021).

3.1.3 MANIFESTAÇÕES CLÍNICAS

Os sinais clínicos da ILCCr aguda surgem logo após a lesão, sendo a claudicação súbita e a dor os sintomas mais comuns. Apesar da instabilidade articular ocasionada pela enfermidade, alguns animais, principalmente os mais musculosos ou leves, podem voltar a utilizar o membro acometido após duas ou três semanas. Essa melhora temporária pode durar meses, entretanto, os sinais clínicos tendem a retornar, muitas vezes relacionados a lesões meniscais decorrentes da degeneração provocada pela instabilidade articular (SOUZA, 2021).

Bertoldo (2021), ao apresentar as descrições de Duerr (2020), relata que as manifestações clínicas da ILCCr variam de acordo com o grau de lesão e o tempo de evolução da doença. O mais característico é a claudicação do membro afetado, que pode

variar de discreta, como nos casos iniciais ou de ruptura parcial do ligamento, a severa, quando o animal apresenta dificuldade em sustentar o próprio peso corporal. Ademais, muitos cães evitam a extensão completa do joelho durante a locomoção em decorrência da dor e da instabilidade articular.

Ainda sobre o autor, outro sinal clínico bastante frequente é o sentar lateralizado ou *sit test* positivo, que consiste em manter o membro acometido estendido lateralmente ao sentar, devido ao desconforto ocasionado pela flexão completa do joelho. Embora esse sinal não seja patognomônico da ILCCr, é considerado um importante indicativo da enfermidade.

Conforme descrito por Duerr (2020, apud BERTOLDO, 2021), durante o exame físico, outros sinais podem ser observados, como efusão articular, dor à flexão e à extensão do joelho, redução da amplitude de movimento da articulação, espessamento medial da mesma e atrofia muscular. Além disso, pode haver positividade nos testes de compressão tibial e de gaveta cranial, bem como a presença de clique meniscal. Na Figura 4, consta exemplos de posicionamentos que o cão poderá apresentar no momento do exame.

Figura 4: Diferentes fases do *Sit Test*.

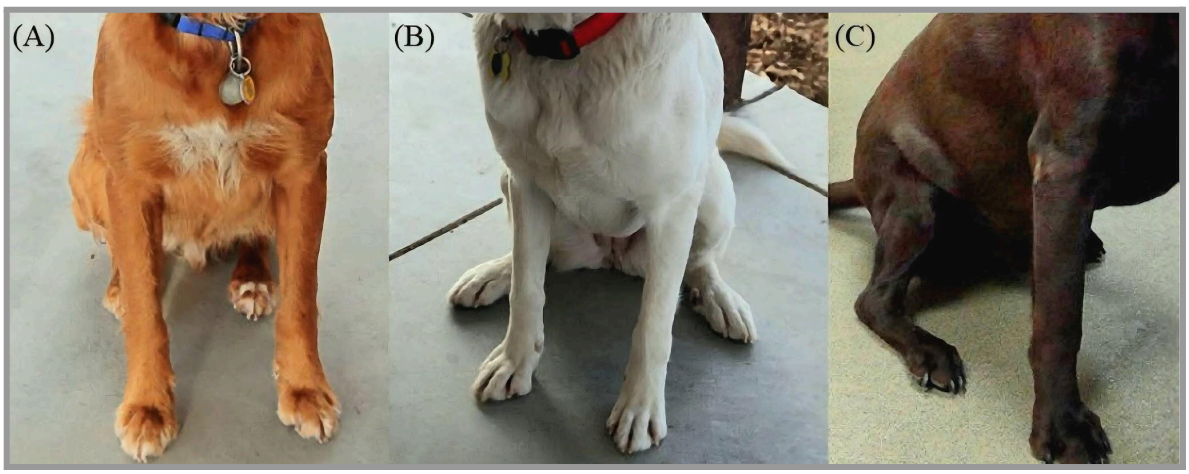

Fonte: Adaptado de Duerr (2020 apud Bertoldo, 2021).

De acordo com Duerr (2020, apud BERTOLDO, 2021) a Figura 4 apresenta três imagens de cães, organizadas em “A”, “B” e “C”, cada uma representando um resultado do *Sit Test*. Em “A”, o cão encontra-se em assento quadrado, considerado o padrão de normalidade, caracterizando *Sit Tes*t negativo. Em “B”, observa-se positividade bilateral, uma vez que ambos os membros pélvicos estão posicionados lateralmente ao corpo. Em “C”, há positividade unilateral, pois, apenas um dos membros pélvicos está lateralizado, sendo sugestivo de lesão do ligamento cruzado cranial no membro direito. Já a Figura 5

demonstra um cão com apenas um membro pélvico lateralizado, e portando rompimento parcial do ligamento cruzado cranial, logo, possuindo *Sit Test* positivo.

Figura 5: Cão com Sit Test positivo e ruptura parcial do ligamento cruzado cranial.



Fonte: Acervo pessoal.

3.1.4 DIAGNÓSTICO DA INSUFICIÊNCIA DO LIGAMENTO CRUZADO CRANIAL

Durante o exame ortopédico, o médico-veterinário pode observar crepitação no joelho dos animais acometidos por ILCCr, além de um som característico denominado click meniscal. Esses achados podem estar acompanhados por sinais de desconforto ou dor durante a flexão e a extensão do joelho. Em cães muito musculosos, a dor pode ser percebida apenas durante uma extensão mais intensa da articulação e, em alguns casos, pode ser necessária a realização de sedação para uma avaliação mais adequada do paciente. O exame deve incluir, obrigatoriamente, os testes de gaveta cranial e de compressão tibial, considerados importantes na investigação de pacientes com suspeita de ILCCr (SOUZA, 2021).

De acordo com Souza (2021), o teste de gaveta cranial busca promover a translação da tíbia no sentido craniocaudal, aplicando-se força sobre ela enquanto o fêmur é mantido estável. O examinador deve posicionar as mãos em pontos anatômicos específicos de ambos os ossos a fim de avaliar a presença de um possível deslocamento cranial da tíbia. Em cães adultos, qualquer deslocamento é considerado patológico, enquanto em cães jovens pode haver um discreto movimento devido à elasticidade temporária das fibras ainda imaturas do ligamento cruzado cranial.

Souza (2021) explica que o teste de compressão tibial é considerado mais fidedigno por reproduzir os efeitos biomecânicos da ILCCr, uma vez que o deslocamento cranial da tíbia promovido por esse teste é semelhante ao observado durante a locomoção de animais acometidos. Para sua realização, o animal deve permanecer, preferencialmente, em decúbito lateral, com o membro a ser avaliado voltado para cima. O examinador deve manter uma das mãos estabilizando o joelho em extensão, enquanto a outra realiza movimentos de flexão e extensão da articulação do tarso. Nos casos de insuficiência do ligamento cruzado cranial, observa-se durante a execução do teste o deslocamento cranial da tuberosidade tibial. Segue abaixo a Figura 6, onde esquematiza como é realizado o teste de gaveta, e a Figura 7, elucida o teste de compressão tibial, a seta vermelha sinaliza a direção do movimento cranial da tíbia quando o teste é positivo para a ILCCr.

Figura 6: Desenho esquemático do teste de gaveta cranial.

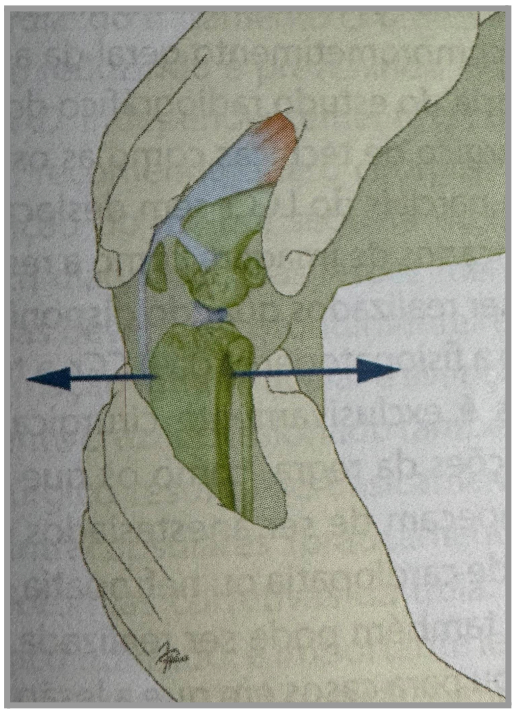

Fonte: Adaptado de SOUZA (2021, p. 299).

Figura 7: Demonstração do teste de compressão tibial.



Fonte: Adaptado de SOUZA (2021, p. 300).

Para o diagnóstico da ILCCr, utilizam-se os achados clínicos associados aos exames ortopédicos. Entretanto, o exame radiográfico é solicitado a fim de descartar outras enfermidades osteoarticulares, como neoplasias, fraturas e osteocondrose. Além disso, ele tem como objetivo avaliar o nível de comprometimento da articulação do joelho, uma vez que a instabilidade articular crônica pode desencadear problemas secundários, como a osteoartrose (SOUZA, 2021).

Segundo Fossum (2019), a instabilidade articular geralmente surge após a ruptura ligamentar ou em consequência de anormalidades anatômicas e do desenvolvimento. Essa condição ocasiona movimentos articulares anormais, acarretando sobrecarga da cartilagem articular e favorecendo lesões em sua matriz, como fissuras ou fraturas, resultando em morte celular devido à interrupção da rede de fibrilas de colágeno. Como resposta a essa instabilidade, podem surgir alterações características da doença articular degenerativa (DAD), como formação de osteófitos, esclerose óssea subcondral, inflamação da membrana sinovial e fibrose dos tecidos periarticulares.

O exame também é utilizado para auxiliar no planejamento cirúrgico das osteotomias. Nos casos de lesões parciais do ligamento cruzado cranial, com ausência do deslocamento cranial da tíbia, é indicada a realização de métodos diagnósticos mais avançados, como a ressonância magnética e a artroscopia (SOUZA, 2021). De acordo com Fossum (2019), em casos de ruptura parcial do LCCr, o teste de gaveta craniana pode demonstrar instabilidade discreta ou não evidenciar alterações. Em lesões parciais leves, sinais de instabilidade podem não ser observados, independentemente do posicionamento do joelho.

A Figura 8, é um conjunto de imagens radiográficas de antes (1) e depois (2) da realização da técnica TPLO, do paciente com ruptura do ligamento cruzado cranial.

Figura 8: Radiografia antes e depois da técnica TPLO no paciente com RLCCr.

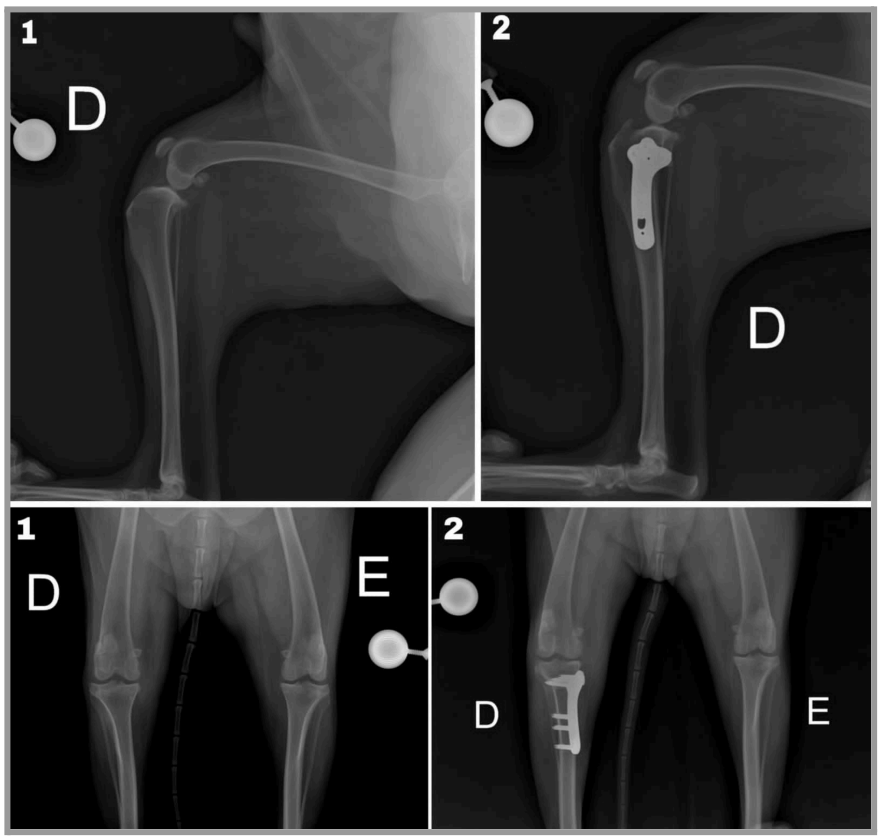

Fonte: Acervo pessoal.

3.1.5 TRATAMENTO DA INSUFICIÊNCIA DO LIGAMENTO CRUZADO CRANIAL

De acordo com a fisiopatogenia da ILCCr, o tratamento das lesões completas é principalmente cirúrgico. Contudo, há casos de pacientes que não podem ser submetidos à cirurgia devido à presença de comorbidades que contraindicam a anestesia ou o procedimento cirúrgico. O tratamento conservador também pode ser utilizado entre o diagnóstico e a cirurgia ou em lesões leves que não comprometem a locomoção e a estabilidade articular do joelho. Nesse tratamento deve-se incluir o uso de próteses, limitação das atividades físicas e confinamento por, no mínimo, quatro semanas. Além disso, é recomendado controlar ou reduzir o peso corporal, por fim, utilizar analgésicos, nutracêuticos e anti-inflamatórios não esteroidais (AINEs) (SOUZA, 2021). A Figura 9 mostra um modelo de órtese utilizado como auxiliar no tratamento não cirúrgico da ILCCr.

Figura 9: Modelo de órtese usada para tratamento não cirúrgico da ILCCr.



Fonte: Adaptado de SOUZA (2021, p. 301).

Já no tratamento por meio do método cirúrgico, o principal intuito é restabelecer a estabilidade articular, consequentemente reduzindo as chances de ocorrência de lesões meniscais e da progressão da doença articular degenerativa (DAD). Em consonância com Souza (2021), Fossum (2019) afirma que ao estabilizar a articulação é possível favorecer o reparo da cartilagem em situações de instabilidade aguda, caso não haja danos irreversíveis prévios. Entretanto, os cães que apresentam lesão do ligamento cruzado cranial já sofrem alterações iniciais ligadas diretamente à doença articular degenerativa no momento do tratamento. Contudo, as técnicas cirúrgicas não restabelecem totalmente as interações anatômicas e a função articular, além disso, a progressão da DAD ainda pode acometer o paciente após o procedimento cirúrgico.

Durante o procedimento cirúrgico, independentemente do método escolhido, recomenda-se a realização da artrotomia do joelho, além de uma inspeção detalhada dos meniscos. Quando são identificadas lesões meniscais, mais comumente no menisco medial, estas devem ser reparadas o quanto antes para evitar o agravamento da inflamação intra-articular e da doença articular degenerativa. Além disso, os remanescentes do ligamento cruzado lesionado também devem ser removidos (SOUZA, 2021). Em complemento, Fossum (2019) ressalta que é recorrente surgir lesões no corpo caudal do menisco medial em pacientes com ruptura do ligamento cruzado cranial.

3.2 TRATAMENTO CIRÚRGICO DA INSUFICIÊNCIA DO LIGAMENTO CRUZADO CRANIAL EM CÃES

3.2.1 TÉCNICAS CIRÚRGICAS PARA TRATAMENTO DA ILCCR

O tratamento cirúrgico pode ser classificado em três diferentes tipos de técnicas: as intracapsulares, as extracapsulares e as osteotomias corretivas da tíbia. Estudos atuais sugerem as osteotomias corretivas da tíbia como as mais recomendadas, por apresentarem melhores resultados gerais, apesar de possuírem uma difícil execução, maior custo e complicações potencialmente mais complexas. Contudo, muitos cirurgiões ainda preferem as técnicas extracapsulares, associando com a sutura fabelo-tibial e a TightRope (TR) que são as mais utilizadas no Brasil (SOUZA, 2021). A seguir, a Figura 10 ilustra a técnica cirúrgica extracapsular utilizando a sutura fabelo-tibial.

Figura 10: Técnica cirúrgica extracapsular com a sutura fabelo-tibial.

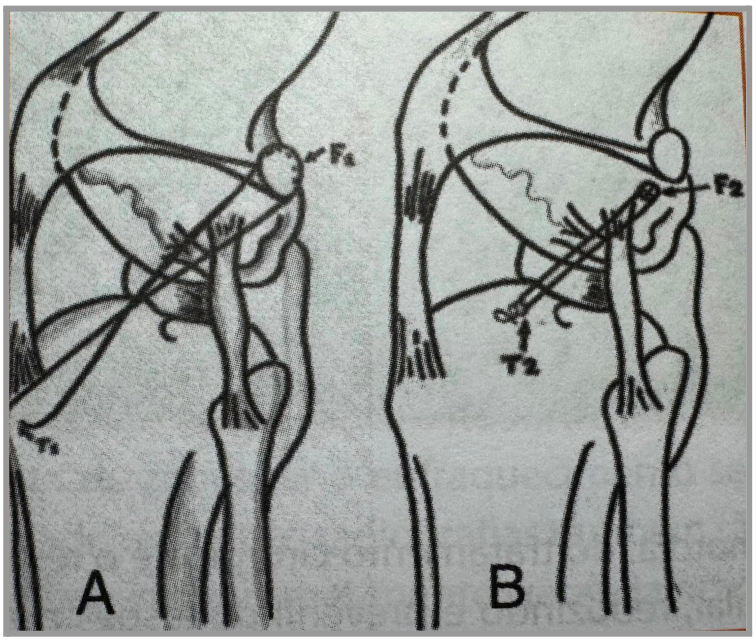

Fonte: Adaptado de SOUZA (2021, p. 302).

Pode-se observar na Figura 10, letras representando diferentes pontos de posicionamento na tíbia, onde na letra "A" a técnica é realizada utilizando um túnel ósseo único na tíbia, próximo à tuberosidade tibial. Já na letra "B", a técnica é realizada com âncora metálica femoral associada a um túnel ósseo proximal da tíbia (SOUZA, 2021).

Von Pfeil *et al.* (2018) reúne, em seu estudo, opiniões de um conjunto de cirurgiões ortopédicos veterinários altamente experientes, constituído majoritariamente por

especialistas certificados, com média de vinte anos de experiência profissional e cerca de 30.000 procedimentos de reparo do ligamento cruzado cranial realizados por ano. Entre as técnicas disponíveis para o tratamento da ILCCr em cães com mais de 15 kg, a osteotomia foi preferida em relação aos métodos extracapsulares, sendo a TPLO o procedimento optado pela maioria dos cirurgiões avaliados, seguida pela TTA (Avanço da Tuberosidade Tibial), diferentemente das técnicas extracapsulares, que apresentaram menor aceitação.

Von Pfeil *et al.* (2018) relatam que a técnica de estabilização extracapsular lateral, também conhecida como sutura fabelo-tibial lateral (LFS), foi amplamente utilizada durante muitos anos por apresentar índices satisfatórios de sucesso clínico. Entretanto, para consolidar a estabilização do membro a longo prazo, ela depende da formação de fibrose periarticular e, em animais de grande porte, pode proporcionar uma estabilização insuficiente. Ao comparar os resultados funcionais dessa técnica com os da TPLO, observaram que ela apresentou resultados inferiores, por apresentar alterações ortopédicas com o tempo.

Ainda do mesmo autor, a TTA, embora seja bastante realizada em animais de médio e grande porte, e considerada uma das principais técnicas cirúrgicas para o tratamento da ILCCr, é responsável por ocasionar maior incidência de lesões meniscais secundárias e também possui taxas de complicações superiores às da TPLO. A representação da técnica TTA e da posição da tuberosidade tibial após o procedimento é apresentada na Figura 11.

Figura 11: Representação da técnica TTA.



Fonte: FISIO CARE PET (2018).

O procedimento TightRope (TR) é uma alternativa extracapsular realizada com menor frequência. Apesar de alguns estudos relatarem resultados satisfatórios, na percepção dos cirurgiões esse método é o que ocasiona mais complicações no pós-operatório, como infecções e falhas no implante (VON PFEIL *et al.*, 2018). Na Figura 12, exemplifica esta técnica cirúrgica.

Figura 12: Pontos de perfuração óssea na técnica de TightRope modificada (TR).

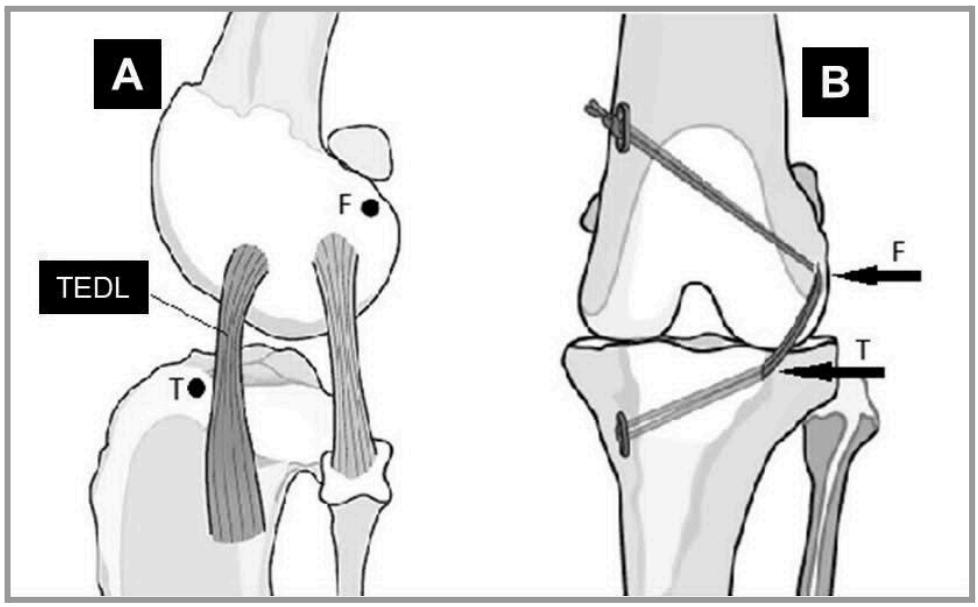

Fonte: ABREU *et al*. (2018).

Pode-se observar uma ilustração dos pontos de perfuração óssea realizados na técnica de TightRope modificada (TR), bem como os locais de início dos túneis femoral e tibial e a angulação empregada durante o procedimento cirúrgico.

Essas alterações, limitações, instabilidades e complicações observadas após a realização das demais técnicas contribuíram para que a TPLO se consolidasse como o padrão-ouro em cães de médio e grande porte. Ao analisar as evidências científicas, e a percepção prática dos cirurgiões nota-se que a TPLO fornece resultados funcionais satisfatórios e de longo prazo, além de apresentar uma baixa incidência de complicações, sendo, portanto, amplamente recomendada para o reparo da ILCCr (VON PFEIL *et al.*, 2018).

Contudo, Von Pfeil *et al.* (2018) informam que apenas os animais submetidos à TPLO retornaram à função ortopédica normal. Dessa maneira, associar a superioridade funcional proporcionada pela TPLO aos protocolos de reabilitação fisioterapêutica

representa uma estratégia capaz de potencializar o retorno da função do membro e contribuir para uma recuperação de excelência.

3.2.2 OSTEOTOMIA DE NIVELAMENTO DO PLATÔ TIBIAL (TPLO)

A técnica mais praticada dentre as osteotomias corretivas da tíbia é a denominada TPLO, sigla em inglês para Tibial Plateau Leveling Osteotomy, em português Osteotomia de Nivelamento do Platô Tibial. O foco desse procedimento é corrigir a ILCCr por meio do nivelamento do ângulo do platô tibial (APT), que na maioria dos cães varia entre 20 e 30 graus, para aproximadamente 5 graus (SOUZA, 2021). De forma semelhante, Nanda e Hans (2019) apontam que uma angulação de aproximadamente 6,5 graus seja suficiente, e a maioria dos cirurgiões opta por um ângulo pós-operatório próximo de 5 graus.

A literatura aponta que após essa modificação, a força de translação cranial da tíbia é anulada, consequentemente impedindo o deslocamento tibial cranial. Por fim, a força de compressão entre a tíbia e o fêmur passa a ser distribuída por todo o membro, reduzindo a sobrecarga na articulação do joelho (SOUZA, 2021). A Figura 13 demonstrará um esquema demonstrativo da técnica cirúrgica TPLO.

Figura 13: Esquema demonstrativo da técnica cirúrgica TPLO.

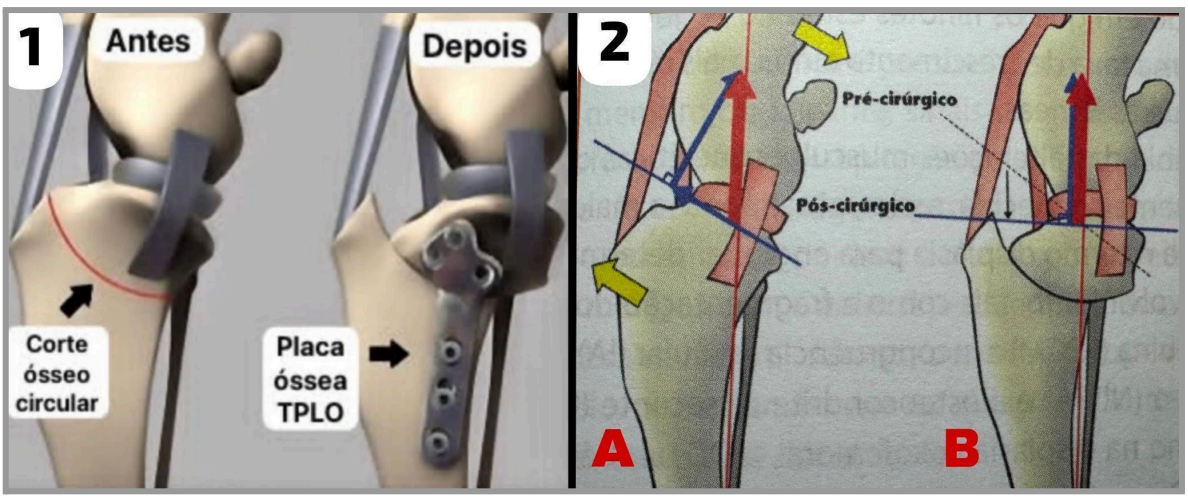

Fonte: Elaborado pelo autor, com base em Fisio Care Pet (2018) e SOUZA (2021, p. 303).

A Figura 13 apresenta duas imagens unificadas com o intuito de facilitar a compreensão acerca da técnica cirúrgica, na primeira imagem ilustra o antes e depois do procedimento cirúrgico TPLO e na segunda constam dois esquemas “A” e “B”. O representado pela letra “A” ilustra a biomecânica do joelho de um cão com insuficiência do

ligamento cruzado cranial, destacando o deslocamento cranial da tíbia e caudal do fêmur, em decorrência da angulação do platô tibial. Já a representação identificada pela letra “B” demonstra um joelho canino após a realização da TPLO. O diferencial está no nivelamento do platô tibial, que produz forças perpendiculares capazes de impedir a translação da tíbia (SOUZA, 2021).

3.2.3 RESULTADOS CLÍNICOS

De modo geral, a TPLO é uma técnica cirúrgica que apresenta resultados satisfatórios e eficazes na recuperação da funcionalidade articular, permitindo ao animal retornar precocemente à sua rotina habitual (ALMEIDA *et al*., 2016). Em complemento Souza (2021), elucida que as técnicas de osteotomia, como a TPLO, também podem retardar o desenvolvimento da doença articular degenerativa (DAD).

Embora os métodos cirúrgicos extracapsulares apresentem menor custo e sejam mais simples de executar, a probabilidade de recidiva em cães com peso superior a 20 kg é maior, não sendo, portanto, indicados para esses animais (SOUZA, 2021).

Diversos fatores são observados e utilizados para auxiliar na avaliação da recuperação pós-operatória de cães submetidos à TPLO. A Tabela 1 apresenta alguns parâmetros clínicos descritos por Reis (2023).

Quadro 1 – Principais parâmetros de recuperação pós-operatória de cães submetidos à TPLO descritos por Reis (2023).

VARIÁVEL AVALIADA	RESULTADOS
Desaparecimento da claudicação	42,9% em 1 mês; 28,6% em 2 meses; 21,4% em 3 meses; 7,1% em 4 meses.
Apoio do peso corporal no membro operado	80% sim; 20% não.
Tempo para apoio do peso corporal	12,5% em 1 semana; 56,3% entre 1 e 2 semanas; 25% entre 2 e 4 semanas; 6,3% em 4 semanas.
Função do membro após TPLO	60% excelente; 20% boa; 20% razoável.
Rigidez após atividade física	35% sim; 65% não.

Fonte: Adaptado de REIS (2023), com dados derivados do Arquivo do Setor de Cirurgia de Pequenos Animais do HOVET-UFU.

Reis (2023) elaborou um estudo retrospectivo envolvendo cães submetidos à técnica de TPLO, atendidos no Hospital Veterinário da Universidade Federal de Uberlândia entre 2018 e 2023, porém o trabalho não apresenta o número exato de pacientes incluídos na amostra. Estes dados demonstraram que a maioria dos pacientes adquiriu a capacidade de apoiar o membro após a cirurgia entre uma e duas semanas (56,3%). Observou-se também que, em 42,9% dos cães avaliados, a claudicação desapareceu no primeiro mês do pós-cirúrgico. Ademais, 60% dos cães apresentaram excelente recuperação funcional, sem claudicação residual, e 80% apoiou o peso corporal no membro operado. Esses resultados sugerem que, apesar da possibilidade de complicações, assim como em todo procedimento cirúrgico, a recuperação após a TPLO tende a ser favorável na maioria dos casos, principalmente se associar estratégias terapêuticas que promovam o retorno precoce da função do membro, como a reabilitação fisioterapêutica.

Após a confirmação do diagnóstico da ILCCr, o paciente é conduzido por algumas etapas, das quais é definida a conduta terapêutica, é escolhida a técnica cirúrgica mais apropriada e o protocolo de reabilitação fisioterapêutica é definido. Nesse contexto, a Figura 24 no Anexo A, apresenta de forma esquemática, o fluxo da conduta clínica desde a suspeita da enfermidade até o início do protocolo fisioterapêutico.

3.2.4 COMPLICAÇÕES ASSOCIADAS AO TRATAMENTO CIRÚRGICO

As técnicas cirúrgicas utilizadas no tratamento da ILCCr podem acarretar complicações. Dentre elas, destacam-se infecção, falha na estabilização articular, lesões meniscais, complicações relacionadas aos implantes e progressão da osteoartrite. Especificamente na TPLO, podem ocorrer desmite do tendão patelar e fratura da crista tibial (FOSSUM, 2019).

Nanda e Hans (2019), descrevem que problemáticas como a falha na centralização correta da osteotomia pode levar ao desvio do eixo longitudinal, dificultando a obtenção do APT almejado no pós-operatório, o que pode resultar em fratura da tuberosidade tibial.

Ao longo de 20 anos, a TPLO é um dos procedimentos ortopédicos mais pesquisados na medicina veterinária. Nesse período, avanços no conhecimento técnico e na tecnologia dos implantes vêm sendo aperfeiçoados, contribuindo para tornar a técnica mais segura e reprodutível, entretanto, não se pode eliminar totalmente o risco de ocorrer complicações.

Ainda assim, houve uma redução considerável dessas problemáticas, o que reflete o trabalho contínuo de clínicos e pesquisadores (NANDA; HANS, 2019).

3.3 REABILITAÇÃO FISIOTERAPÊUTICA NO PÓS-OPERATÓRIO DA INSUFICIÊNCIA DO LIGAMENTO CRUZADO CRANIAL TRATADA POR OSTEOTOMIA DE NIVELAMENTO DO PLATÔ TIBIAL (TPLO) EM CÃES

3.3.1 EVOLUÇÃO DOS PROTOCOLOS DE REABILITAÇÃO NO PÓS-OPERATÓRIO DA TPLO

Nas primeiras abordagens, descritas nos estudos relacionados aos protocolos pós-operatórios da técnica TPLO, o manejo baseava-se principalmente na restrição da atividade física até a consolidação óssea, associada ao controle da dor e ao acompanhamento clínico e radiográfico entre seis e oito semanas para averiguar a evolução dos resultados (Tatarunas; Martinez; Matera, 2008). Nesse período, eram recomendadas caminhadas controladas com o uso de guia por aproximadamente três meses, com retorno gradual das atividades após a confirmação da consolidação óssea (Ramos, 2014). De forma semelhante, Conzemius *et al*. (2005) descreveram que independente da técnica cirúrgica empregada, a restrição imediata dos exercícios até a sexta ou oitava semana após procedimento, fazia parte do protocolo do tratamento, entretanto, conforme a evolução clínica do paciente, as estratégias de reabilitação poderiam ser ingressadas. Atualmente, embora o repouso controlado ainda faça parte do manejo pós-operatório, ele passou a ser associado à realização de exercícios supervisionados até a confirmação radiográfica da consolidação óssea (Picoli; Gusso, 2024).

Além da restrição da atividade física, Penha *et al*. (2007) relataram a utilização de medidas complementares, como o uso da muleta de Thomas modificada por duas semanas e a recomendação de fisioterapia no período pós-operatório. Entretanto, os autores observaram baixa adesão dos tutores às orientações de reabilitação, apenas 35,7% seguiram as indicações, ao menos parcialmente, além disso, afirmaram que a ausência dessa etapa do tratamento, associada à idade e a evolução da doença articular degenerativa, pode estar relacionada à redução da amplitude de movimento dos animais avaliados. De forma complementar, Crepaldi (2021), com base no protocolo descrito por Solano (2010), relatou que a utilização da bandagem de Robert-Jones entre o quinto e o sétimo dia, fazia parte dos cuidados imediatos no período pós-operatório. Contudo, o autor destacou que sua indicação

permanece como um fator divergente na literatura, devido à existência de autores que não consideram sua utilização necessária.

Com o passar dos anos, os protocolos de reabilitação passaram por modificações, e a fisioterapia precoce recebeu maior atenção no manejo pós-operatório da TPLO. Monk, Preston e McGowan (2006) demonstraram que cães submetidos à fisioterapia intensiva desde o primeiro dia após a cirurgia, apresentaram maior amplitude de flexão e extensão do joelho e maior circunferência da coxa após seis semanas, evidenciando uma melhor preservação da massa muscular quando comparados aos animais submetidos apenas ao manejo convencional. Segundo os autores, a atrofia muscular permanece presente nas primeiras semanas após o procedimento, e o início precoce da fisioterapia contribui para minimizar essa perda e favorecer a recuperação funcional. Entretanto, não foram observadas diferenças significativas relacionadas à claudicação e ao apoio do membro nas primeiras seis semanas após a cirurgia.

Além disso, Ramos (2014) destacou que a ausência de rigor na restrição da atividade física durante o período de consolidação óssea pode favorecer o surgimento de complicações, como fratura tibial e falha do implante, especialmente em cães de grande porte, possivelmente relacionados a sobrecarga. Ademais, Conzemius *et al.* (2005) observaram que, embora a TPLO proporcione melhora funcional nos animais submetidos ao procedimento, a recuperação completa nem sempre é alcançada, indicando que alguns cães podem apresentar alterações locomotoras mesmo após seis meses da cirurgia.

3.3.2 IMPORTÂNCIA DA FISIOTERAPIA NA RECUPERAÇÃO PÓS-OPERATÓRIA

Segundo Fossum (2019), a reabilitação física é uma grande auxiliar no tratamento das doenças articulares, devendo fazer parte tanto do manejo clínico quanto do cirúrgico. Ela promove aumento da força e resistência muscular, da amplitude do movimento articular, também reduz o espasmo da musculatura e quadros de dor, logo, melhorando o desempenho do paciente. Essa abordagem também é sustentada pela revisão sistemática de Alvarez *et al.* (2022), que avaliou os efeitos dos programas de reabilitação no pós-operatório, observaram melhoras na função do membro operado, como maior incidência de apoio e aumento no nível das atividades.

Romano e Cook (2015) ao comparar pacientes que foram cirurgiados pela técnica TPLO, e são manejados tradicionalmente com restrição de atividade, dos que participaram

de programas fisioterapêuticos de reabilitação, perceberam que estes, demonstram maior probabilidade de recuperação funcional completa até as primeiras oito semanas. Esse entendimento também é compartilhado por Spinella, Arcamone e Valentini (2021), ao reconhecerem que, embora a restrição seja necessária em determinadas técnicas cirúrgicas, variados estudos mostraram os benefícios do início precoce da fisioterapia nesse período, logo, se tornando integrante fundamental dos protocolos de tratamento das afecções ortopédicas.

Em consonância com Spinella, Arcamone e Valentini (2021), Fossum (2019) afirma que a reabilitação física deve ser iniciada nas primeiras 24 a 48 horas após o procedimento cirúrgico. Nesse período, os exercícios devem ser direcionados à sustentação segura do peso do membro e à melhora de sua função. Corroborando esse entendimento, Alvarez *et al.* (2022) verificaram que cães submetidos a protocolos de reabilitação no pós-operatório apresentaram melhores resultados funcionais ao longo da recuperação, reforçando os benefícios da fisioterapia durante esse processo.

Os autores Romano e Cook (2015) abordam que, não foi observada diferença significativa nas taxas de complicações pós-cirúrgicas, entre os pacientes submetidos às atividades fisioterapêutica dos que tiveram restrições de atividades, isso sugere que quando a terapia é executada por profissionais capacitados, não ocasionam intercorrências negativas durante o período de recuperação, portanto, é um demonstrativo de que a empregabilidade das técnicas podem ser feitas com margem de segurança.

Fossum (2019) também descreve que o uso imediato de um sistema de compressão a frio no pós-operatório pode reduzir drasticamente a dor e o inchaço em cães submetidos à TPLO, TTA e TWO (Tibial Wedge Osteotomy ou osteotomia em cunha da tíbia). Esses achados são compatíveis com a revisão sistemática feita por Alvarez *et al*, (2022), que identificou efeitos benéficos ao uso da terapia de compressão fria, em destaque está a redução da dor, do edema e a melhoria da amplitude.

Durante a reabilitação fisioterapêutica, o quadro clínico do paciente deve ser avaliado continuamente, a fim de acompanhar a evolução da recuperação e sua resposta ao tratamento, com destaque para os parâmetros de dor e claudicação. Para isso, são utilizadas escalas padronizadas para a avaliação da dor e análise da marcha. Essas observações permitem ajustes nos exercícios e nas modalidades terapêuticas de acordo com a necessidade individual do paciente, uma vez identificado o problema, é desenvolvido um planejamento específico personalizado, o plano deve ser modificado conforme o progresso do animal. Ademais, é importante levar em consideração a disponibilidade de tempo e

condições financeiras do proprietário (FOSSUM, 2019). Na Tabela 2 pode-se observar a escala de classificação numérica da claudicação, e na Figura 14, um exemplo de um cão em escore 5 de claudicação.

Quadro 2 - Escala de classificação numérica da claudicação.

ESCORE	CLASSIFICAÇÃO
0	Padrão de marcha normal
1	Claudicação intermitente leve
2	Claudicação moderada, comprimento de passada normal, suporte parcial de peso
3	Claudicação moderada, comprimento de passada reduzido, suporte parcial de peso
4	Claudicação grave com toque dos dedos e uso mínimo do membro
5	Claudicação sem sustentação de peso

Fonte: FOSSUM (2019).

Figura 14: Cão no pós-operatório de TPLO com escore 5 de claudicação.

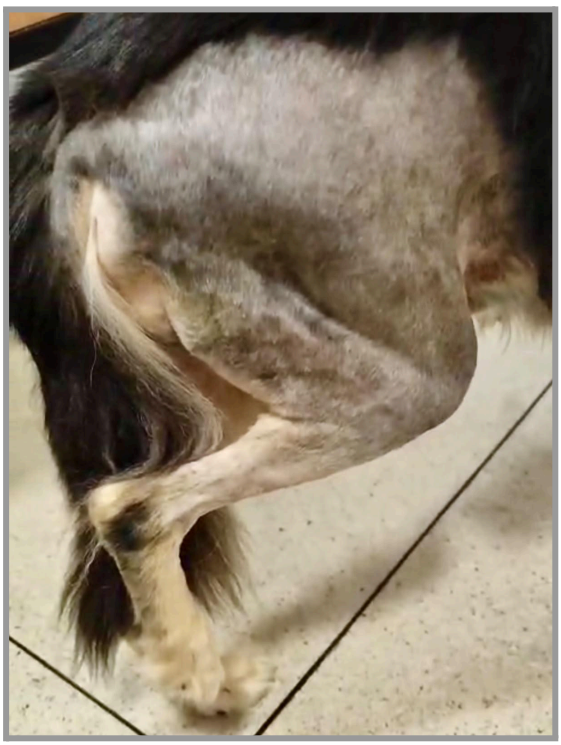

Fonte: Acervo pessoal.

Na Figura 14, mostra um cão no pós-operatório de TPLO, sem conseguir apoiar o membro no chão e sustentar seu peso corporal, logo, de acordo com a Tabela 2, o animal se enquadra no escore 5 de claudicação.

3.3.3 OBJETIVOS DA REABILITAÇÃO FISIOTERAPÊUTICA

Embora Fossum (2019) destaque que a reabilitação em pacientes ortopédicos tem como principal objetivo, o retorno da mobilidade e função neuromuscular normal, além da redução da dor, inflamação e rigidez articular, tendo como intuito favorecer o bem-estar e consequentemente contribuir para minimizar o tempo de internação. Spinella, Arcamone e Valentini (2021), ampliam essa discussão ao evidenciar que a reabilitação também visa o fortalecimento da musculatura periarticular e do core, e a correção dos déficits proprioceptivos, tendo como finalidade limitar o desuso prolongado do membro, evitando consequências como a atrofia da musculatura e da cartilagem, redução da mobilidade articular, diminuição da resistência dos tendões e ligamentos ou osteopenia.

Corroborando com essa premissa, Fossum (2019) diz que, os programas de reabilitação iniciados precocemente, evitam a ocorrência dessa perda de massa muscular, o que contribui para um retorno mais ágil da função completa do paciente. De forma semelhante, Alvarez *et al.* (2022) explica que, o responsável dessa resposta funcional precoce é a capacidade da reabilitação de induzir o aumento da amplitude de movimento, que auxilia na preservação da massa muscular e consequentemente melhora o apoio do membro. A Figura 15 apresenta uma escala de avaliação da perda ou atrofia muscular.

Figura 15: Escala da perda muscular.

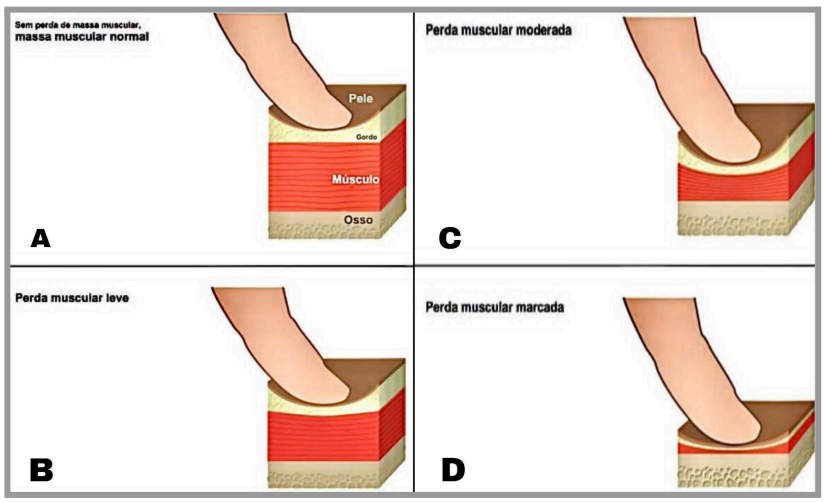

Fonte: Adaptado de FOSSUM (2019, p. 109).

A Figura 15 é composta por quatro imagens identificadas pelas letras de “A” a “D”. A imagem “A” representa a massa muscular dentro da normalidade, servindo como parâmetro de comparação, a partir da imagem “B”, observa-se aumento progressivo do grau de perda muscular, classificada como leve, moderada e marcada. E na Figura 16, exemplifica um cão com perda muscular marcada, em decorrência da ruptura do ligamento cruzado cranial, e claudicação em escore 5, onde o animal não sustenta o peso corporal no membro, consequentemente deixando de usá-lo, o que leva a atrofia.

Figura 16: Demonstração de cão com perda muscular marcada.



Fonte: Acervo pessoal.

3.3.4 MODALIDADES TERAPÊUTICAS UTILIZADAS NA REABILITAÇÃO DA ILCCR

As modalidades terapêuticas são utilizadas como complemento ao tratamento medicamentoso, contribuindo para a redução das doses farmacológicas, além de acelerar e direcionar a cicatrização, favorecendo o retorno do paciente à função plena o mais rapidamente possível. Entre as modalidades mais empregadas para o alívio da dor destacam-se o calor, a crioterapia, as terapias manuais, a terapia a laser, a estimulação elétrica nervosa transcutânea (TENS) e o ultrassom terapêutico. Já o fortalecimento e a reeducação muscular podem ser obtidos por meio da estimulação elétrica neuromuscular,

exercícios terapêuticos, hidroterapia e facilitação neuromuscular proprioceptiva (FOSSUM, 2019).

De acordo com Romano e Cook (2015), os protocolos de reabilitação pós-TPLO geralmente constituem-se de diferentes modalidades terapêuticas, pois, as técnicas atuam de forma complementar durante a recuperação funcional. Em seus estudos, Bezerra (2024) evidenciou que a associação da laserterapia e cinesioterapia, contribuiu positivamente para a recuperação funcional de pacientes com alterações ortopédicas.

A Figura 25 no Anexo B, apresenta de forma esquemática, as principais etapas do protocolo de reabilitação fisioterapêutica multimodal, empregado no pós-operatório de cães submetidos à TPLO. A reabilitação fisioterapêutica após a TPLO, baseia-se na associação de diferentes modalidades terapêuticas, escolhidas de acordo com as necessidades clínicas e a evolução de cada paciente. A associação desses recursos auxiliam no controle da dor e da inflamação, preservam a mobilidade articular, favorecem a cicatrização tecidual, promovem o fortalecimento muscular e estimulam a recuperação funcional do membro operado

3.3.4.1 LASERTERAPIA

A laserterapia é um tratamento não farmacológico, recomendado como terapia complementar para solucionar casos de afecções ortopédicas, neurológicas e musculoesqueléticas, como lesões de tecidos moles, doença do disco intervertebral, osteoartrite, feridas, alterações dermatológicas e dor aguda crônica ou pós-operatória (KLOS *et al*., 2020).

Tanto Fossum (2019) quanto Klos *et al.* (2020) destacam que a modalidade atua como recurso auxiliar no controle da dor e da inflamação, também contribui para o processo cicatricial, na recuperação após lesões nervosas e da medula espinhal, auxiliando na regeneração neural. Seus efeitos estão relacionados à absorção da energia luminosa pelos cromóforos presentes nas mitocôndrias celulares, favorecendo o aumento da produção de oxigênio, trifosfato de adenosina (ATP) e DNA, da permeabilidade celular, além de reduzir a produção de ciclooxigenase e prostaglandina E_2. Dessa forma, a laserterapia promove melhor modulação da resposta inflamatória e potencializa a reparação dos tecidos. Ademais, essa modalidade estimula a atividade de células-tronco, a angiogênese, a produção de fibroblastos, a síntese de colágeno e a liberação de fatores de crescimento, favorecendo a reparação e a cicatrização de nervos, ligamentos e tecidos conjuntivos.

Além disso, Klos *et al.* (2020) afirmaram que a eficácia da terapia a laser está diretamente relacionada aos parâmetros de comprimento, onda, potência, dose e o tempo de aplicação. De forma complementar, Carvalho (2022) descreve que em pacientes com afecções osteoarticulares, a dose é discernida conforme alguns aspectos, como a região tratada, a cor da pele e profundidade do tecido, porte do animal, deve-se incluir toda articulação e estruturas adjacentes que foram acometidas. A dose indicada em casos de doenças músculoesqueléticas crônicas variam entre 4 e 10 J (Joule), e para lesões superficiais e agudas, a variação fica entre 2 e 4 J.

Existem recomendações que devem ser seguidas durante o procedimento, como utilizar proteção ocular no paciente e profissional, afastar os pelos do animal, não aplicar em áreas com gônadas, linfonodos, glândulas endócrinas ou regiões de proeminência óssea. Essa técnica não é indicada para animais com neoplasias, gestação ou hemorragias ativas (CARVALHO, 2022).

A Figura 17, exemplifica um cão recebendo laserterapia como tratamento auxiliar durante a recuperação do pós-operatório de TPLO.

Figura 17: Cão recebendo terapia a laser no pós-operatório de TPLO.



Fonte: Acervo pessoal.

3.3.4.2 ULTRASSOM TERAPÊUTICO

O ultrassom terapêutico (UST) também é amplamente utilizado no tratamento da dor, tendo como principal indicação o aquecimento profundo dos tecidos. Além disso, vem sendo estudado por sua capacidade de favorecer a cicatrização de feridas e fraturas por meio da modulação dos tecidos e da modificação da função celular (FOSSUM, 2019).

O UST atua por meio da conversão de energia elétrica em ondas sonoras, utilizando o efeito piezoelétrico presente no cristal localizado na cabeça do transdutor. É capaz de aquecer tecidos entre 1 e 5 centímetros de profundidade, sem promover aquecimento da superfície da pele. Ademais, a frequência, a intensidade e o modo de tratamento podem ser ajustados de acordo com a condição clínica do paciente (FOSSUM, 2019).

Klos *et al.* (2020) afirma que o ultrassom terapêutico utiliza ondas acústicas capazes de produzir efeitos térmicos e não térmicos nos tecidos. Fossum (2019) amplia essa evidência ao abordar que nos efeitos térmicos do UST ocorre a vasodilatação, o alívio da dor, o aumento da flexibilidade dos tecidos moles e a diminuição do espasmo muscular. Já os efeitos não térmicos incluem o aumento da velocidade de condução dos nervos motores e sensoriais, além da melhora da cicatrização nervosa, Klos *et al.* (2020) complementa ao relatar que outros efeitos não térmicos, que são o estímulo da angiogênese, a proliferação de fibroblastos, o depósito de colágeno e a reparação tecidual. A Figura 18, elucida um cão utilizando o ultrassom terapêutico como meio de tratamento para recuperação cirúrgica de TPLO.

Figura 18: Cão em tratamento com ultrassom terapêutico no pós-operatório de TPLO.



Fonte: Acervo pessoal.

3.3.4.3 OZONIOTERAPIA

Atualmente, a ozonioterapia vem sendo utilizada como terapia integrativa, sendo associada a tratamentos convencionais na medicina veterinária. Em diferentes espécies e condições clínicas, apresenta resultados promissores. Entretanto, sua aplicação ainda se encontra em fase emergente, sendo necessária a realização de estudos clínicos para fortalecer as evidências científicas sobre sua eficácia e promover a padronização dos protocolos terapêuticos (FRISSO *et al.*, 2022; ORLANDIN *et al.*, 2021).

Os autores Orlandin *et al.* (2021) acreditam que o aprofundamento do conhecimento sobre os mecanismos de ação do ozônio e seus derivados poderá ampliar sua utilização nas terapias veterinárias. Em seus estudos, relataram que a ozonioterapia está associada a respostas clínicas favoráveis, como redução do processo inflamatório, melhora da oxigenação tecidual e aceleração da cicatrização, indicando seu potencial como terapia integrativa.

Complementando essas informações, Basile e Baccarin (2022) descrevem que a ozonioterapia pode atuar por mecanismos diretos e indiretos. O efeito direto está relacionado à ação oxidativa imediata do ozônio no local aplicado, com possível efeito antimicrobiano e interação com componentes biológicos superficiais, como lipídios e proteínas. Já os efeitos indiretos ocorrem após a reação do ozônio com os fluidos orgânicos, levando à formação de espécies reativas de oxigênio e lipoperóxidos. Essas substâncias desencadeiam respostas biológicas que ativam sistemas antioxidantes e citoprotetores do organismo, contribuindo para a regulação do processo inflamatório e para a reparação tecidual.

Quando o ozônio é utilizado em doses adequadas, ocorre um estímulo oxidativo controlado que promove uma resposta biológica benéfica, com aumento de substâncias anti-inflamatórias e analgésicas. Também, favorece a liberação de fatores de crescimento plaquetários, a migração de fibroblastos e a síntese de colágeno, contribuindo para a reparação tecidual (BASILE e BACCARIN, 2022; FRISSO *et al.*, 2022). Além disso, Klos *et al*. (2020) informam que essa modalidade terapêutica também tem a habilidade de favorecer a circulação sanguínea, por meio do aumento da flexibilidade das hemácias que facilita sua passagem pelos capilares.

A imagem 19, apresenta um cão em tratamento complementar com ozonioterapia no pós-operatório de TPLO para auxiliar na reabilitação, tendo como intuito estimular

possíveis efeitos analgésicos e propriedades anti-inflamatórias, além de acelerar o processo cicatricial da região de incisão cirúrgica e pontos da sutura.

Figura 19: Cão em tratamento com ozonioterapia no pós-operatório de TPLO.



Fonte: Acervo pessoal.

3.3.4.4 CRIOTERAPIA

A crioterapia, também denominada compressa fria, é historicamente o método não farmacológico mais utilizado para o tratamento da dor e da inflamação após lesões agudas ou no período pós-operatório. Apresenta maior eficácia quando aplicada imediatamente após o trauma agudo e mantida por até 72 horas. Também pode ser utilizada após o exercício e antes da realização de modalidades terapêuticas dolorosas. Pode ser administrada de diferentes formas, incluindo bolsas de gelo, toalhas congeladas, massagem com gelo e dispositivos de compressão a frio (FOSSUM, 2019; BEZERRA 2024).

Essa modalidade promove vasoconstrição local, provocando a diminuição do fluxo sanguíneo e, consequentemente, do inchaço, da hemorragia intersticial e da inflamação. Além disso, reduz o metabolismo celular e a atividade enzimática dos tecidos por meio da inibição da liberação de histamina, protease, hialuronidase e colagenase. Em relação à dor, a redução de sua percepção ocorre devido à diminuição da velocidade de condução nervosa, proporcionando efeito analgésico e redução dos espasmos musculares (FOSSUM, 2019).

Segundo Fossum (2019), a crioterapia deve ser aplicada com cautela, respeitando o tempo recomendado de aplicação, que não deve exceder 20 minutos por sessão. Além disso, as condições da pele devem ser observadas durante o procedimento, a fim de evitar lesões causadas pelo frio. Na Figura 20, é exemplificado um animal utilizando o sistema de compressão a frio em seu pós-operatório.

Figura 20: Sistema de compressão a frio em cão.



Fonte: Adaptado de FOSSUM (2019, p. 111).

Com base em sua pesquisa, Szabo *et al.* (2020) observaram que a terapia de compressão a frio favorece uma melhor flexão do joelho e maior apoio do membro operado no período pós-operatório imediato, em comparação aos animais tratados com bandagem acolchoada, sugerindo um efeito positivo da modalidade na recuperação funcional em curto prazo. Os autores acreditam que, os cães tratados com crioterapia apresentaram maior flexão do joelho, em consequência da redução do edema periarticular, do derrame articular e da dor, favorecendo o conforto e a utilização do membro operado.

3.3.4.5 TERAPIAS MANUAIS

As terapias manuais têm como objetivo modular a dor, melhorar a extensibilidade dos tecidos, induzir o relaxamento, aumentar a amplitude de movimento, mobilizar articulações e tecidos moles, além de reduzir o inchaço, a inflamação e o edema. Dentre as terapias manuais mais utilizadas, destacam-se as mobilizações articulares, a amplitude de movimento passiva (PROM), o alongamento e a massagem (FOSSUM, 2019).

A mobilização passiva, é um conjunto de técnicas utilizadas para preservar ou melhorar a mobilidade articular, para isso, algumas das técnicas existentes são os movimentos articulares, alongamentos, estiramentos e reflexo flexor. O alongamento contribui para aumentar a amplitude de movimento, a flexibilidade, a propriocepção e elasticidade dos tecidos moles, além disso, auxilia na redução da fadiga e no controle da coordenação motora (BEZERRA, 2024).

Fossum (2019), aborda que a amplitude de movimento passiva (PROM) consiste na mobilização da articulação dentro de sua amplitude de movimento normal e confortável. Essa técnica tem como objetivo aumentar a extensibilidade muscular, prevenir e tratar a rigidez, melhorar e manter a artrocinemática das articulações, além de favorecer a drenagem linfática e a circulação. Em pacientes neurológicos e no pós-operatório, a PROM auxilia na prevenção de contraturas de tendões e ligamentos, contribuindo também para a prevenção da atrofia muscular.

A massagem terapêutica, também conhecida como mobilização de tecidos moles, consiste na manipulação de tecidos não associados aos ossos ou articulações. Seus efeitos analgésicos ocorrem por meio da liberação de endorfinas e da ativação de neuropeptídeos. Além disso, essa manipulação pode aumentar a circulação, reduzir o excesso de líquido intersticial, minimizar a atrofia muscular e contribuir para o relaxamento da musculatura (FOSSUM, 2019; BEZERRA, 2024). Na Figura 21, há uma demonstração de um cão que sofre de dor crônica recebendo massagem, já na Figura 22, é realizada a amplitude de movimento passiva (PROM).

Figura 21: Cão recebendo massagem para alívio da dor crônica.

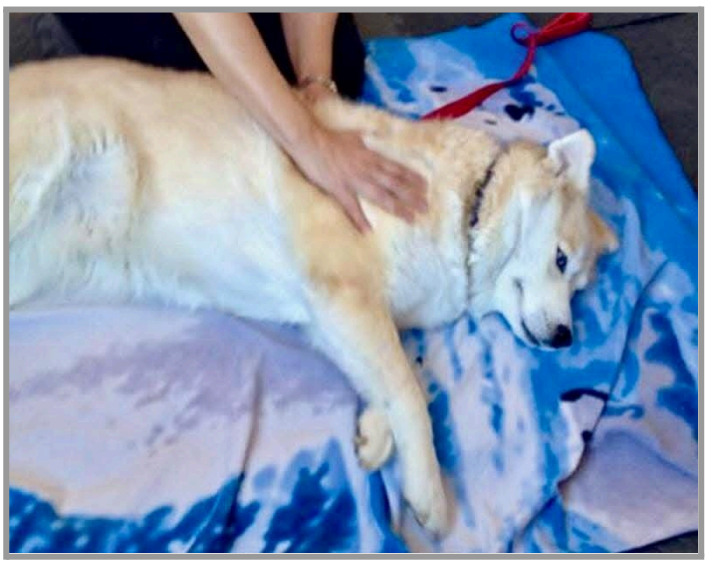

Fonte: Adaptado de FOSSUM (2019, p. 116).

Figura 22: Demonstração da amplitude de movimento passiva (PROM).



Fonte: Adaptado de FOSSUM (2019, p. 117).

3.3.4.6 CINESIOTERAPIA

Os exercícios terapêuticos têm grande destaque nos programas de reabilitação e devem ser personalizados conforme a idade, a enfermidade, a condição física do paciente e os recursos disponíveis. Eles são utilizados a fim de melhorar a amplitude de movimento, a força muscular, a sustentação de peso, a flexibilidade, o equilíbrio, a propriocepção, a capacidade aeróbica e o desempenho, além de reduzir a dor e favorecer a cicatrização após procedimentos cirúrgicos (FOSSUM, 2019; KLOS *et al.*, 2020).

Segundo Fossum (2019), os exercícios de equilíbrio e propriocepção são uma das técnicas existentes na cinesioterapia, e têm como intuito estimular o uso do membro acometido, melhorar a consciência corporal e a propriocepção, além de fortalecer grupos musculares específicos. Estes exercícios permitem que o paciente reconheça que o membro acometido não está mais dolorido, favorecendo a recuperação da postura normal.

Embora Fossum (2019) destaque que alguns pacientes, de acordo com sua condição clínica, podem iniciar os exercícios após as primeiras 24 horas do pós-cirúrgico, Bezerra (2024) com base em suas pesquisas amplia essa afirmação, ao relatar que a terapia ativa deve começar o mais precocemente possível, entretanto, apenas se o animal conseguir suportar seu próprio peso no membro operado e executar os exercícios sem dor ou desconforto. A evolução dos exercícios deve ocorrer gradualmente, aumentando carga, número de repetições, tempo, suporte de peso e instabilidade conforme a evolução clínica do paciente.

Dentre os exercícios proprioceptivos descritos destacam-se o deslocamento de peso, o uso de superfícies instáveis, pranchas e discos de equilíbrio, o curso de cavaletti, o exercício em figura oito e o trabalho com bola (FOSSUM, 2019).

A modalidade é indicada para enfermidades como a ILCCr, luxação patelar, displasia coxofemoral, osteoartrose, tendinites, entre outras alterações musculoesqueléticas (KLOS *et al.*, 2020). A Figura 23 é composta por duas imagens que exemplificam exercícios utilizados na cinesioterapia.

Figura 23: Exercícios de cinesioterapia utilizados na reabilitação canina.



Fonte: Elaborado pelo autor, com base em FOSSUM (2019, p. 119).

Na imagem 1, observa-se um cão realizando exercício em prancha de balanço, utilizada para melhorar o equilíbrio e a propriocepção. Na imagem 2, o cão realiza o exercício de curso de cavaletti, que tem como objetivo estimular a propriocepção, a flexão articular e o fortalecimento muscular.

4 RESULTADOS E DISCUSSÕES

O direcionamento do pós-operatório de cães submetidos à TPLO sofreu modificações ao longo dos anos, acompanhando a evolução dos protocolos de reabilitação descritos na literatura. Tradicionalmente, a conduta pós-operatória era baseada principalmente na restrição da atividade física até a consolidação óssea, associada ao controle da dor e à progressão gradual dos exercícios. Nesse contexto, Tatarunas, Martinez e Matera (2008) e Ramos (2014) descrevem protocolos fundamentados na limitação da atividade física, com recomendação de caminhadas controladas com guia e progressão gradual das atividades conforme a evolução clínica do paciente.

Além disso, Crepaldi (2021) relata que, entre os cuidados pós-cirúrgicos descritos na literatura, também foi incorporado o uso da bandagem de Robert-Jones nos primeiros dias após o procedimento, conforme protocolo citado por Solano (2010). Entretanto, o autor destaca que existem divergências quanto à necessidade de sua utilização. Ramos (2014) ressalta ainda que o não cumprimento das recomendações de restrição pode favorecer o desenvolvimento de complicações, como fratura da tíbia e falha do implante, principalmente em animais de grande porte, devido à sobrecarga mecânica exercida sobre o membro operado.

De forma semelhante, Conzemius *et al.* (2005), Monk, Preston e McGowan (2006) e Picoli e Gusso (2024) também descrevem protocolos que enfatizam a restrição da atividade física nas primeiras semanas após a TPLO, associada à introdução progressiva dos exercícios de acordo com a evolução clínica e o processo de consolidação óssea.

Entretanto, com a evolução dos estudos sobre recuperação funcional, a fisioterapia passou a ser incorporada como uma estratégia complementar ao manejo pós-operatório. Penha *et al*. (2007) observaram que a ausência de fisioterapia esteve associada à redução da amplitude de movimento dos cães avaliados, juntamente com fatores como idade e progressão da doença articular degenerativa. Complementarmente, Monk, Preston e McGowan (2006) demonstraram que cães submetidos à fisioterapia intensiva precoce apresentaram melhor preservação da massa muscular e recuperação da amplitude de movimento articular quando comparados aos submetidos ao protocolo convencional, embora não tenham sido observadas diferenças significativas nos escores de claudicação durante as primeiras seis semanas.

Corroborando esses achados, Alvarez *et al.* (2022), por meio de uma revisão sistemática, identificaram que cães submetidos à reabilitação pós-operatória apresentaram

melhora da função do membro, maior apoio do peso corporal e aumento do nível de atividade física. Esses resultados estão de acordo com Fossum (2019), que considera a reabilitação fisioterapêutica uma importante abordagem complementar no tratamento das enfermidades ortopédicas, assim como Spinella, Arcamone e Valentini (2021), que destacam seus benefícios na recuperação funcional dos pacientes.

Dessa maneira, ao analisar a evolução dos protocolos pós-operatórios, observa-se que a fisioterapia não substitui a restrição necessária durante o período de consolidação óssea, mas passou a ser associada a esse manejo com o objetivo de favorecer a recuperação funcional. Os estudos avaliados demonstram que a aplicação precoce da fisioterapia, quando adaptada às necessidades individuais do paciente, contribui para a preservação da massa muscular, manutenção da amplitude de movimento e melhora da função do membro operado, sem comprometer os cuidados necessários para proteção da osteotomia.

Nesse contexto, a reabilitação fisioterapêutica tem como finalidade minimizar as alterações decorrentes do período de desuso e auxiliar no restabelecimento da função musculoesquelética. Segundo Fossum (2019), essa abordagem busca preservar a mobilidade articular, restaurar a função neuromuscular, reduzir a dor e a inflamação e favorecer a recuperação funcional do paciente. Complementando essa perspectiva, Spinella, Arcamone e Valentini (2021) destacam que a fisioterapia também atua no fortalecimento da musculatura periarticular e do core, recuperação da propriocepção e prevenção de alterações como atrofia muscular, redução da amplitude de movimento, diminuição da resistência de tendões e ligamentos e osteopenia.

Ainda nesse sentido, Alvarez *et al.* (2022) identificaram que os animais submetidos à fisioterapia apresentaram melhora da função do membro, preservação da massa muscular, aumento da amplitude de movimento e maior apoio do membro operado. Esses resultados reforçam que os benefícios da reabilitação não estão restritos à redução dos sinais clínicos, mas também envolvem a recuperação funcional dos cães submetidos à TPLO.

A reabilitação fisioterapêutica após a TPLO compreende a associação de diferentes modalidades, selecionadas conforme a fase da recuperação e as necessidades individuais de cada paciente. Embora a proteção da osteotomia permaneça essencial durante o período de consolidação óssea, os protocolos atuais associam a restrição controlada à utilização planejada de técnicas fisioterapêuticas.

Nesse contexto, Fossum (2019) afirma que a escolha das modalidades deve ser individualizada, considerando os objetivos específicos de cada fase da recuperação. De forma semelhante, Romano e Cook (2015) descrevem que os programas de reabilitação

após a TPLO associam diferentes técnicas fisioterapêuticas de maneira complementar, visando otimizar a recuperação funcional. Corroborando essa abordagem, Bezerra (2024) relata que a associação entre modalidades, como laserterapia e cinesioterapia, contribui positivamente para a recuperação da funcionalidade de pacientes ortopédicos, sendo uma importante estratégia complementar no período pós-operatório. Esses fatores reforçam a proposta da reabilitação fisioterapêutica multimodal, na qual os variados recursos são associados de acordo com os objetivos terapêuticos de cada fase da recuperação e as necessidades individuais dos animais.

Diante das evidências avaliadas, observa-se que os estudos convergem quanto à importância da reabilitação fisioterapêutica como complemento ao tratamento cirúrgico da insuficiência do ligamento cruzado cranial em cães submetidos à TPLO. Embora a proteção da osteotomia continue sendo indispensável durante a consolidação óssea, a literatura indica que a aplicação precoce, planejada e individualizada da fisioterapia favorece a preservação da função musculoesquelética e a recuperação funcional do joelho.

Em conjunto, os achados de Penha *et al.* (2007), Monk, Preston e McGowan (2006), Fossum (2019), Alvarez *et al.* (2022) e Spinella, Arcamone e Valentini (2021) evidenciam que a reabilitação fisioterapêutica está relacionada à preservação da massa muscular, manutenção da amplitude de movimento, melhora da função do membro operado e maior apoio do peso corporal durante a recuperação. De forma complementar, Picoli e Gusso (2024) reforçam que o tratamento deve ser conduzido com equilíbrio e supervisão, associando repouso controlado para proteção da osteotomia à inclusão da reabilitação fisioterapêutica no manejo pós-operatório da TPLO.

Assim, diante das evidências analisadas, este estudo sustenta que a reabilitação fisioterapêutica precoce, planejada e individualizada representa uma abordagem terapêutica adequada para o manejo pós-operatório de cães submetidos à TPLO. A associação entre a proteção da osteotomia e os protocolos fisioterapêuticos multimodais contribui positivamente para a preservação da massa muscular, manutenção da amplitude de movimento e recuperação funcional do membro operado.

4 CONSIDERAÇÕES FINAIS

A insuficiência do ligamento cruzado cranial é uma das principais enfermidades ortopédicas em cães, e a técnica cirúrgica considerada padrão-ouro para o seu tratamento é a osteotomia de nivelamento do platô tibial (TPLO). Esse procedimento não reconstrói o ligamento, mas modifica a biomecânica natural do joelho por meio da alteração do ângulo do platô tibial. Dessa forma, promove novamente a estabilidade da articulação e, consequentemente, favorece a recuperação da função do membro acometido.

Com base nas evidências científicas analisadas nesta revisão de literatura, observa-se que a reabilitação fisioterapêutica desempenha papel fundamental no período pós-operatório, atuando como tratamento complementar e contribuindo para a recuperação funcional, a redução das complicações decorrentes do desuso do membro e o retorno precoce às atividades. Entre as modalidades terapêuticas abordadas, destacam-se a cinesioterapia e as terapias manuais, que auxiliam no controle da dor, no fortalecimento muscular, na manutenção e recuperação da amplitude de movimento e da marcha.

Além disso, a literatura demonstra que os protocolos fisioterapêuticos devem ser individualizados, levando em consideração as necessidades de cada paciente. O acompanhamento da evolução clínica deve ser realizado continuamente até a alta fisioterapêutica, a fim de avaliar a eficácia do tratamento e identificar a necessidade de adequações ao protocolo.

Dessa forma, conclui-se que a associação entre a TPLO e a reabilitação fisioterapêutica contribui para a recuperação funcional do paciente, favorecendo o retorno às atividades habituais e proporcionando melhor qualidade de vida. Entretanto, ainda são necessários mais estudos clínicos para fortalecer as evidências científicas relacionadas às modalidades fisioterapêuticas, principalmente em relação à ozonioterapia, contribuindo para a padronização dos protocolos de reabilitação no pós-operatório desses animais.

REFERÊNCIAS

ABREU, Thais G. M.; MUZZI, Leonardo A. L.; CAMASSA, José A. A.; KAWAMOTO, Fernando Y. K.; RIOS, Paula B. S. Técnica de TightRope modificada no tratamento da doença do ligamento cruzado cranial em cães: resultados a longo prazo. **Pesquisa Veterinária Brasileira**, v. 38, n. 8, p. 1631-1637, 2018. DOI: https://doi.org/10.1590/1678-5150-PVB-5045.

ALMEIDA, G. J.; OLIVEIRA, J.F.; DIAS, B.P.S.; SOUSA, V.O; Osteotomia de nivelamento do platô tibial (TPLO) em cão: relato de caso. **Revista eletrônica Saber Digital**, v. 9, n. 2, p. 72-80, 2016.

ALVAREZ, L. X.; REPAC, J. A.; KIRKBY SHAW, K.; COMPTON, N. Systematic review of postoperative rehabilitation interventions after cranial cruciate ligament surgery in dogs. **Veterinary Surgery**, v. 51, n. 2, p. 233-243, 2022. DOI: 10.1111/vsu.13755. Disponível em: https://doi.org/10.1111/vsu.13755. Acesso em: 30 jun. 2026.

BASILE, R. C.; BACCARIN, R. Y. A. Ozonioterapia em animais domésticos: conceitos básicos e diretrizes. **Ars Veterinaria**, Jaboticabal, v. 38, n. 4, p. 199-207, 2022. DOI: 10.15361/2175-0106.2022v38n4p199-207. Disponível em: https://www.arsveterinaria.org.br/index.php/ars/article/view/1478. Acesso em: 30 jun. 2026.

BERTOLDO, Jeferson Boareto. **Doença do ligamento cruzado cranial (DLCCr) em cães**. 2021. Trabalho de Conclusão de Curso (Graduação em Medicina Veterinária) – Centro Universitário, Fundação de Ensino e Pesquisa do Sul de Minas (FEPESMIG), Varginha, 2021. Disponível em: http://repositorio.unis.edu.br/handle/prefix/1846. Acesso em: 27 jun. 2026.

BEZERRA, Frederico da Silva. Cinesioterapia: efeitos complementares na reabilitação de cães – uma revisão de literatura. 2024. 43 f. Monografia (Bacharelado em Medicina Veterinária) – Centro Universitário Vale do Salgado, Icó, CE, 2024. Disponível em: https://sis.univs.edu.br/uploads/12/MV_13.pdf. Acesso em: 4 jul. 2026.

CARVALHO, Luciana Curotto Nolasco de. Utilização de técnicas de reabilitação animal para o controle da dor na osteoartrose. 2022. 69 f. Dissertação (Mestrado em Saúde Animal) – Universidade Norte do Paraná, Arapongas, 2022. Disponível em: https://share.google/PtQHmFM4nk7nGb9Ie. Acesso em: 3 jul. 2026.

CONZEMIUS, M. G. et al. Effect of surgical technique on limb function after surgery for rupture of the cranial cruciate ligament in dogs. **Journal of the American Veterinary Medical Association**, v. 226, n. 2, p. 232-236, 2005. Disponível em: https://doi.org/10.2460/javma.2005.226.232 . Acesso em: 10 jul. 2026.

CREPALDI, Cleiton. **Aplicação da técnica de osteotomia de nivelamento do platô tibial (TPLO) em um canino com ruptura de ligamento cruzado cranial (RLCCr): relato de caso**. 2021. Trabalho de Conclusão de Curso (Graduação em Medicina Veterinária) – Universidade Federal de Santa Catarina, Campus Curitibanos, Curitibanos, 2021. Disponível em: https://share.google/XbqARd9HY5EEIK4MY. Acesso em: 11 jul. 2026.

FISIO CARE PET. TPLO: combatendo a ruptura de ligamento cruzado com eficiência. 2018. Disponível em: https://share.google/vHdVXXT2aLjcLt739. Acesso em: 27 jun. 2026

FISIO CARE PET. TTA: conheça essa cirurgia para ruptura de ligamento cruzado 2018. Disponível em: https://fisiocarepet.com.br/tta/. Acesso em: 27 jun. 2026

FOSSUM, Theresa Welch. **Cirurgia de pequenos animais**. 5. ed. Rio de Janeiro: Elsevier, 2019.

FRISSO, J. M.; MENEGUELLI, M.; BERNDT, F. M.; VALVERDE, R. M. M.; MORELATO NETO, E.; MENDONÇA, V. G.; VIANA, O. V. R.; SILVA, M. M.; SILVA, F. C.; MUNIZ, I. M. Ozoniotherapy in the treatment of wounds and diseases in veterinary medicine: literature review. **Research, Society and Development**, v. 11, n. 14, e82111435969, 2022. DOI: 10.33448/rsd-v11i14.35969. Disponível em: https://rsdjournal.org/rsd/article/view/35969. Acesso em: 30 jun. 2026.

KLOS, Tainá; COLDEBELLA, Felipe; COVATTI JANDREY, Fabiana. Fisioterapia e reabilitação animal na medicina veterinária. **Pubvet**, [S. l.], v. 14, n. 10, 2020. DOI: 10.31533/pubvet.v14n10a669.1-17. Disponível em: https://ojs.pubvet.com.br/index.php/revista/article/view/346. Acesso em: 4 jul. 2026.

MONK, M. L.; PRESTON, C. A.; McGOWAN, C. M. Effects of early intensive postoperative physiotherapy on limb function after tibial plateau leveling osteotomy in dogs with deficiency of the cranial cruciate ligament. **American Journal of Veterinary Research**, v. 67, n. 3, p. 529–536, 2006. DOI: https://doi.org/10.2460/ajvr.67.3.529. Acesso em: 11 jul. 2026.

NANDA, Andy; HANS, Eric C. Tibial plateau leveling osteotomy for cranial cruciate ligament rupture in canines: patient selection and reported outcomes. **Veterinary Medicine: Research and Reports**, v. 10, p. 249-255, 2019. DOI: 10.2147/VMRR.S204321. Disponível em: https://doi.org/10.2147/VMRR.S204321. Acesso em: 25 jun. 2026.

ORLANDIN, J. R.; MACHADO, L. C.; AMBRÓSIO, C. E.; TRAVAGLI, V. Ozone and its derivatives in veterinary medicine: a careful appraisal. **Veterinary and Animal Science**, v. 13, p. 100191, 2021. DOI: 10.1016/j.vas.2021.100191. Disponível em: https://doi.org/10.1016/j.vas.2021.100191. Acesso em: 30 jun. 2026.

PENHA, E. M.; REZENDE, C. M. F.; MELO, E. G.; DORETTO, J. V.; ARAÚJO, F. A.; VIEIRA, N. T. Pós-operatório tardio da substituição do ligamento cruzado cranial no cão. **Arquivo Brasileiro de Medicina Veterinária e Zootecnia**, Belo Horizonte, v. 59, n. 5, p. 1184-1193, 2007. Disponível em: https://doi.org/10.1590/S0102-09352007000500014. Acesso em: 11 jul. 2026.

PICOLI, I. D.; GUSSO, A. B. Técnica de TPLO em cães com ruptura de ligamento cruzado cranial. **Arquivos Brasileiros de Medicina Veterinária FAG**, v. 7, n. 1, p. 182–197, 2024. Disponível em:https://ojsrevistas.fag.edu.br/index.php/ABMVFAG/article/view/2050/1762. Acesso em: 11 jul. 2026.

RAMOS, Renato Moran; LUZ, Mônica Jorge; VALE, Daniela Fantini; et al. Osteotomia de nivelamento do platô tibial no tratamento da ruptura do ligamento cruzado cranial: estudo clínico em cães. **Revista Brasileira de Ciência Veterinária**, Niterói, v. 21, n. 3, p. 166–171, 2014. DOI: https://doi.org/10.4322/rbcv.2014.140. Acesso em: 11 jul. 2026.

REIS, Júlia Maísa Borges. **Estudo retrospectivo de cães atendidos no hospital veterinário da Universidade Federal de Uberlândia no período de 2018 a 2023 submetidos à osteotomia niveladora do platô tibial (TPLO), para tratamento da insuficiência do ligamento cruzado cranial**. 2024. 48 f. Trabalho de Conclusão de Curso (Graduação em Medicina Veterinária) – Universidade Federal de Uberlândia, Uberlândia, 2023. Disponível em: https://repositorio.ufu.br/handle/123456789/41454. Acesso em: 26 jun. 2026.

ROMANO, L. S.; COOK, J. L. Safety and functional outcomes associated with short-term rehabilitation therapy in the post-operative management of tibial plateau leveling osteotomy. **Canadian Veterinary Journal**, v. 56, n. 9, p. 942-946, 2015. Disponível em: https://pmc.ncbi.nlm.nih.gov/articles/PMC4535510/ . Acesso em: 30 jun. 2026.

SOUZA, Mary'Anne Rodrigues de. **Clínica cirúrgica e cirurgia de pequenos animais**. 1. ed. Salvador, BA: Editora Sanar, 2021. (Coleção Manuais de Medicina Veterinária, v. 2).

SPINELLA, Giuseppe; ARCAMONE, Giulia; VALENTINI, Simona. Cranial cruciate ligament rupture in dogs: review on biomechanics, etiopathogenetic factors and rehabilitation. **Veterinary Sciences**, v. 8, n. 9, p. 186, 2021. https://doi.org/10.3390/vetsci8090186.

SZABO, S. D.; LEVINE, D.; MARCELLIN-LITTLE, D. J.; SIDAWAY, B. K.; HOFMEISTER, E.; URTUZUASTEGUI, E. Cryotherapy improves limb use but delays normothermia early after stifle joint surgery in dogs. **Frontiers in Veterinary Science**, q Lausanne, v. 7, art. 381, 2020. DOI: http://dx.doi.org/10.3389/fvets.2020.00381.

TATARUNAS, A. C.; MARTINEZ, S. A.; MATERA, J. M. **Osteotomia de nivelamento do platô da tíbia**. Semina: Ciências Agrárias, Londrina, v. 29, n. 3, p. 685–692, jul./set. 2008. DOI: 10.5433/1679-0359.2008v29n3p685. Disponível em: https://doi.org/10.5433/1679-0359.2008v29n3p685. Acesso em: 11 jul. 2026.

VON PFEIL, Dirk J. F.; KOWALESKI, Michael P.; GLASSMAN, Matthew; DÉJARDIN, Laurent M. Results of a survey of Veterinary Orthopedic Society members on the preferred method for treating cranial cruciate ligament rupture in dogs weighing more than 15 kilograms (33 pounds). **Journal of the American Veterinary Medical Association**, v. 253, n. 5, p. 586-597, 2018. DOI: 10.2460/javma.253.5.586. Disponível em: https://doi.org/10.2460/javma.253.5.586. Acesso em: 27 jun. 2026.

ANEXO A - Fluxograma da conduta clínica da ILCCr até o início da reabilitação fisioterapêutica.

Figura 24: Fluxograma da conduta clínica da ILCCr até a reabilitação.



Fonte: Elaborado pela autora com base em Fossum (2019), Nanda e Hans (2019), Souza (2021) e Klos *et al*. (2020).

ANEXO B - Fluxograma da conduta clínica da ILCCr até o início da reabilitação fisioterapêutica.

Figura 25: Fluxograma do protocolo de reabilitação fisioterapêutica multimodal após TPLO em cães

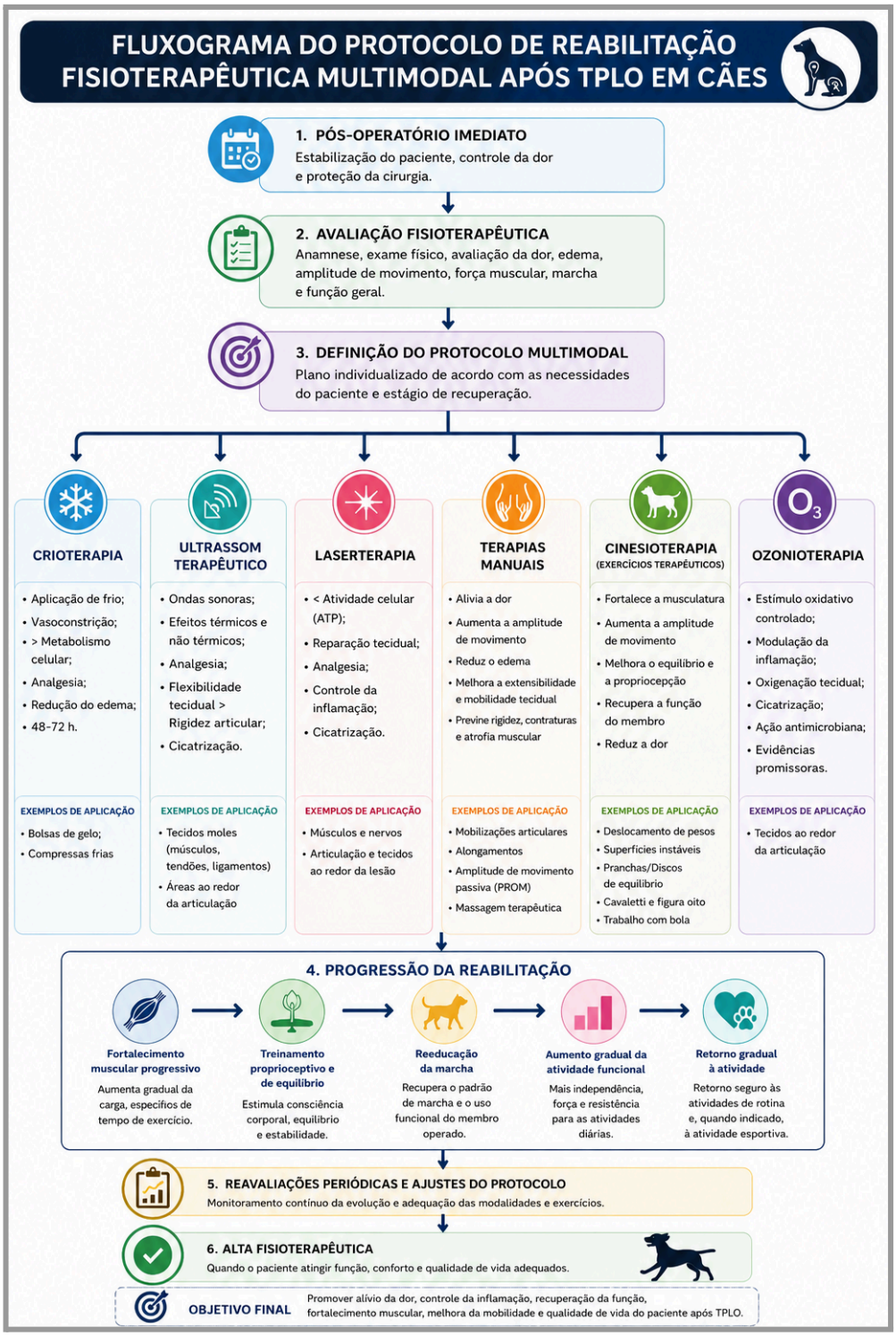

Fonte: Elaborado pela autora com base em Fossum (2019), Klos et al. (2020), Carvalho (2022), Bezerra (2024), Frisso et al. (2022), Orlandin et al. (2021) e Basile e Baccarin (2022).