



**FACULDADE UNIRB BARREIRAS  
BACHARELADO EM MEDICINA VETERINÁRIA**

**EDIVALDO JOSÉ BARBOZA FILHO**

**DETERMINAÇÃO DOS PARÂMETROS RADIOGRÁFICOS DA  
SILHUETA CARDÍACA EM CÃES DE RAÇAS BRAQUICEFÁLICAS  
CLINICAMENTE NORMAIS.**

Barreiras – Ba  
2021

**EDIVALDO JOSÉ BARBOZA FILHO**

**DETERMINAÇÃO DOS PARÂMETROS RADIOGRÁFICOS DA  
SILHUETA CARDÍACA EM CÃES DE RAÇAS BRAQUICEFÁLICAS  
CLINICAMENTE NORMAIS.**

Trabalho de Conclusão de Curso apresentado ao Curso de Medicina Veterinária, Faculdade UNIRB Barreiras, como requisito parcial para aprovação da disciplina Trabalho de Conclusão de Curso II.

Professor TCC2: Me. Eng. Marcus Lessandro Costa Dellazeri.

Professor Orientador: Esp. Ana Manuella Souza de Babo.

Co-orientador: Dr. Rodrigo Lima Carneiro.

Barreiras – Ba  
2021

**EDIVALDO JOSÉ BARBOZA FILHO**

**DETERMINAÇÃO DOS PARÂMETROS RADIOGRÁFICOS DA  
SILHUETA CARDÍACA EM CÃES DE RAÇAS BRAQUICEFÁLICAS  
CLINICAMENTE NORMAIS.**

Trabalho de Conclusão de Curso apresentado ao Curso de Medicina Veterinária, Faculdade UNIRB Barreiras, como requisito parcial para aprovação da disciplina Trabalho de Conclusão de Curso II.

Aprovado em xx de xxxxx de 2021

Banca Examinadora

---

Orientadora Ana Manuella Souza de Babo  
Esp. em Docência em Ensino Superior, pelo Centro Educacional do Oeste Bahiano - CEOB  
Centro Universitário Regional do Brasil –UNIRB

---

Rodrigo Lima Carneiro  
Dr. em Cirurgia Veterinária, pela Universidade Estadual Paulista-UNESP  
Universidade do Estado da Bahia –UNEB

---

Claudia da Cunha Sales Rizério  
Esp. em Clínica de Pequenos Animais pela Universidade Católica de Belo Horizonte

## RESUMO

A radiografia de tórax possui uma importância na clínica médica de pequenos animais, trazendo informações para avaliações de órgãos intratorácicos, assim como a capacidade de efetuar avaliação da silhueta cardíaca. O método Vertebral Heart Size (VHS) efetua a mensuração do tamanho cardíaco comparando as vertebrae torácicas afim de auxiliar em diagnóstico de insuficiência cardíacas e cardiomegalias. O objetivo desse estudo foi determinar o valor de VHS em cães de raças braquicefálicas clinicamente normais com objetivo de determinar parâmetros de normalidades para raças com essa característica. As radiografias foram avaliadas de acordo o proposto por Buchanan e Bücheler (1995), mensurando a silhueta cardíaca e profundidade, e largura do tórax. Os valores médios obtidos para VHS foram de  $9,57 \pm 0,59$ v, sendo tendo o menor valor mensurado de 8,5v e maior 10,5v. A especificação averiguou valores divergentes quando comparado com o estudo dos autores. Confirmando assim, a necessidade de determinação de valores de VHS específicos para raças com características de braquicefalia.

**Palavras-chave:** Coração. Radiografia. Silhueta Cardíaca. VHS.

## ABSTRACT

Chest radiography is important in the medical clinic of small animals, providing information for assessments of intrathoracic organs, as well as the ability to perform cardiac silhouette assessment. The Vertebral Heart Size (VHS) method measures the cardiac size by comparing the thoracic vertebrae in order to assist in the diagnosis of heart failure and cardiomegaly. The aim of this study was to determine the value of VHS in dogs of clinically normal brachycephalic breeds in order to determine normality parameters for breeds with this characteristic. The radiographs were evaluated according to what was proposed by Buchanan and Bücheler (1995), measuring the cardiac silhouette and depth, and chest width. The average values obtained for VHS were  $9.57 \pm 0.59$ , with the lowest measured value being 8.5 and the highest 10.5. The specification found divergent values when compared with the study of the authors. Thus confirming the need to determine specific VHS values for breeds with characteristics of brachycephaly.

**Keywords:** Heart. Radiography. Cardiac Silhouette. VHS.

## LISTA DE FIGURAS

<b>Figura 1</b>	Diagrama ilustrando o método VHS em uma radiografia laterolateral de tórax	12
<b>Figura 2</b>	Método de Mensuração <i>vertebral heart size</i> (VHS) na projeção laterolateral, sendo L o eixo maior e S o eixo menor, T traqueia e T4 a quarta vertebra torácica	15
<b>Figura 3</b>	Método de Mensuração <i>vertebral heart size</i> (VHS) na projeção ventrodorsal ou dorsoventral, sendo L o eixo maior e S o eixo menor	15
<b>Figura 4</b>	Método de Mensuração da Profundidade Torácica na projeção laterolateral	23
<b>Figura 5</b>	Método de Mensuração da Largura Torácica na projeção ventrodorsal	24

## LISTA DE TABELAS

<b>Tabela 1</b>	Valor de VHS em relação ao sexo	17
<b>Tabela 2</b>	Cães da raça pug avaliados em relação ao VHS, profundidade, largura e qualidade torácica (P/L) no periodo de 2018 a 2021	18
<b>Tabela 3</b>	Cães da raça Shih Tzu avaliados em relação ao VHS, profundidade, largura e qualidade torácica (P/L) no periodo de 2018 a 2021	18
<b>Tabela 4</b>	Cães da raça Boxer avaliados em relação ao VHS, profundidade, largura e qualidade torácica (P/L) no periodo de 2018 a 2021	19
<b>Tabela 5</b>	Cães da raça Lhasa Apso avaliados em relação ao VHS, profundidade, largura e qualidade torácica (P/L) no periodo de 2018 a 2021	19
<b>Tabela 6</b>	Cães da raça Buldogue Francês avaliados em relação ao VHS, profundidade, largura e qualidade torácica (P/L) no periodo de 2018 a 2021	20
<b>Tabela 7</b>	Cães da raça Pequinês avaliados em relação ao VHS, profundidade, largura e qualidade torácica (P/L) no periodo de 2018 a 2021	20

## LISTA DE GRÁFICOS

<b>Gráfico 1</b>	Correlação do VHS com a profundidade torácica	21
<b>Gráfico 2</b>	Correlação do VHS com a largura torácica	21
<b>Gráfico 3</b>	Correlação do VHS com a qualidade torácica	22



## **LISTA DE ABREVIATURAS E SIGLAS**

**VHS** - *Vertebral Heart Size*

**P/L** - Qualidade torácica

**ECL** - Eixo cardíaco longo

**ECC** - Eixo cardíaco curto

**T4** - Quarta vertebra torácica

**VD** - Ventrodorsal

**DV** - Dorsoventral

**Kg** - Quilograma

**Pt** - Profundidade torácica

**Lt** - Largura torácica

**r** - Correlação de Pearson

**p** - Significância

## SUMÁRIO

<b>1 INTRODUÇÃO .....</b>	<b>10</b>
<b>2 FUNDAMENTAÇÃO TEÓRICA.....</b>	<b>11</b>
2.1 VERTEBRAL HEART SIZE (VHS).....	11
2.2 CARACTERÍSTICAS DE NORMALIDADE PARA PARÂMETRO DO VHS MÉDIO.....	13
<b>3 METODOLOGIA.....</b>	<b>14</b>
<b>4 RESULTADOS E DISCUSSÃO.....</b>	<b>17</b>
<b>5 CONCLUSÃO.....</b>	<b>26</b>
<b>REFERÊNCIAS.....</b>	<b>27</b>

## 1 INTRODUÇÃO

O presente trabalho traz a determinação de parâmetros radiográficos da silhueta cardíaca em cães de raças braquicefálicas clinicamente normais sob a hipótese de que cães braquicefálicos podem ter valores de VHS (vertebral heart size) que divergem do encontrado pelos autores Buchanan e Büchele (1995) em seus estudos e serem, ainda assim, clinicamente normais.

O objetivo principal foi determinar o valor de VHS e características subjetivas da silhueta cardíaca radiográfica, em cães de raças braquicefálicas, amplamente difundidas em nosso meio, e adicionalmente buscar características de normalidade para servir de parâmetros radiográficos em cães das raças: Pug, Shihtzu, Lhasa Apso, Pequinês, Boxer, e Buldogue Francês.

O projeto se justifica pela prevalência das doenças valvares, principalmente as que acometem as válvulas mitrales, que são alterações cardíacas comumente observadas em cães de pequeno porte tais como os das raças braquicefálicas. Os métodos de mensuração visam avaliar de forma quantitativa o tamanho do coração com finalidade de aumentar a acurácia e diminuir a subjetividade do estudo radiográfico da silhueta cardíaca.

Esforços têm sido feitos objetivando adaptar métodos de mensurações para animais, embora relativamente aos cães não exista, de maneira bem definida, uma configuração da silhueta cardíaca considerada normal para todas as raças.

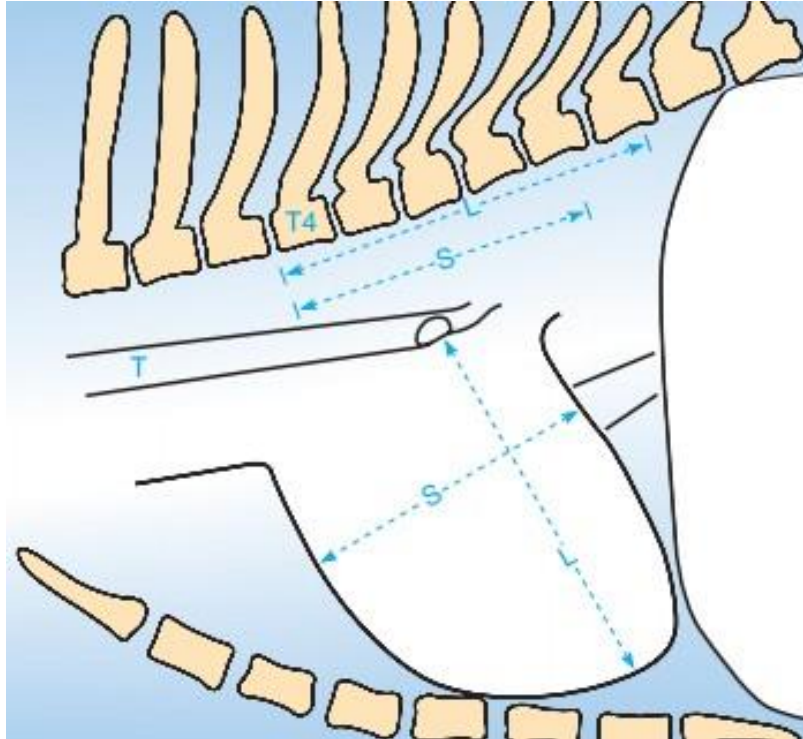
## 2 FUNDAMENTAÇÃO TEÓRICA

Na medicina veterinária a radiografia é um exame complementar com diversas finalidades, resultante de uma combinação da sombra de estruturas e objetos na trajetória de um feixe de raio-x sendo registrado em um filme. Com os estudos radiográficos, é possível observar a conformidade de estruturas anatômicas como, ossos, cartilagens e órgãos. Além disso, o método tem importância nos casos de insuficiência cardíaca congestiva visualizando principalmente a cardiomegalia, além de identificar o edema pulmonar cardiogênico. Adicionalmente, alterações em vasos pulmonares e processos efusivos pleural e pericárdico podem ser identificados (GRAHAM; KEALY; MCALLISTER, 2012; SOMBRIO *et al.*, 2019).

### 2.1 VERTEBRAL HEART SIZE (VHS)

Thrall (2019) informa que na clínica de pequenos animais, frequentemente são solicitados estudos de região torácica para aferição da silhueta cardíaca em cães que apresentem suspeitas ao médico veterinário de alterações consideráveis. Dentre as diferentes técnicas para essa medição o VHS (Vertebral Heart Size) proposto por Buchanan e Bücheler tem se destacado, sendo útil para a análise da evolução do aumento cardíaco, ou seja, quantificar a cardiomegalia em cães comparando com os achados ecocardiográficos e eletrocardiográficos (CARDOSO; CALUDINO; MELUSSI, 2011; NAKAYAMA; NAKAYAMA; HAMLINXYA, 2001).

O método consiste em mensurar as dimensões cardíacas do animal através do eixo cardíaco longo (ECL) e eixo cardíaco curto (ECC) obtendo um valor respectivo a cada eixo em centímetros, o qual será posteriormente posicionado na quarta vértebra torácica, convertendo o valor da medida de centímetros para medida de unidade vertebral, quantificando assim o tamanho cardíaco. O autor frisa que a avaliação cardíaca deve ser utilizada como uma ferramenta para analisar anomalias acentuadas, falhas na circulação pulmonar, análise de possível descompensação cardíaca e avaliação da resposta terapêutica do paciente (SOMBRIO *et al.*, 2019; CARDOSO; CALUDINO; MELUSSI, 2011; THRALL, 2019; CÁSSIA *et al.*, 2013).



**Figura 1** Diagrama ilustrando o método VHS em uma radiografia laterolateral de tórax. As dimensões do eixo cardíaco longo (L) e do eixo cardíaco curto (S) são transpostas na coluna vertebral e contadas como número de vértebras, iniciando na margem cranial de T4. No exemplo,  $L=5,8$  v e  $S=4,6$ v; resultando no VHS de  $10,4$  v (Fonte: Adaptado de Nelson e Couto, 2019).

No ato de radiografar, o médico veterinário radiologista deve estar atento quanto ao posicionamento do paciente, nesse caso podemos citar Thrall (2019, p. 1249) que diz:

O posicionamento radiográfico pode exercer importante influência na aparência da silhueta cardíaca. Talvez o efeito mais importante seja a diferença entre a aparência da silhueta cardíaca na radiografia ventrodorsal (VD) versus dorsoventral (DV). Em radiografias DV, o diafragma é deslocado cranialmente, o que fisicamente irá empurrar o coração cranialmente e para o hemitórax esquerdo. A magnitude deste deslocamento é mais acentuada em cães de porte médio e grande do que cães de pequeno porte. Por outro lado, o coração de cães de grande porte na projeção VD terá uma magnificação significativa quando comparado com a projeção DV do mesmo coração.

Buchanan e Bücheler realizou a técnica do VHS em 1995, onde efetuou a comparação da dimensão cardíaca pelo comprimento das vértebras, havendo em seu resultado, valores menores ou iguais a 10,5 vértebras em 98% dos animais que foram submetidos ao teste. Desta forma,

estabeleceu este valor de silhueta cardíaca como o limite superior de normalidade para diversas raças de cães (STARLING, 2017; CASTRO *et al.*, 2011; CÁSSIA *et al.*, 2013).

De acordo com Lamb *et al.*, (2000), quando no exame radiográfico lateral o VHS estiver acima de 10.7 pode ser um sinal de doença cardíaca. Ademais, os valores de VHS podem ter interferências por vários fatores como: “variação individual em tamanho real, comprimento vertebral, estreitamentos do disco, assim como resultados variados obtidos pela avaliação de diferentes observadores” (CÁSSIA *et al.*, 2013).

Conforme a anatomia do crânio, os cães podem ser divididos em dolicocefálico, mesaticefálico e cães braquicefálicos, tendo este último um formato cranial curto e largo (GRAHAM; KEALY; MCALLISTER, 2012). A multiplicação de raças com essa conformação se deu através do desenvolvimento de novas técnicas de reprodução, tal como inseminação artificial e cesariana, que ao proporcionar o parto desses animais tornaram-se as seleções fenotípicas cada vez mais intensas, podendo com isso trazer características de VHS também diferenciadas e peculiares (CORSI, 2018).

## 2.2 CARACTERÍSTICAS DE NORMALIDADE PARA PARÂMETRO DO VHS MÉDIO

De acordo com Swetha (2020) foi realizado alguns estudos onde se concluiu que em cães braquicefálicos da raça boxers, o VHS médio era significativamente maior que em cães de outras raças. Os cães das raças Pug, Pomeranian, Bulldog e Boston terrier apresentaram um VHS maior do que  $9,7 \pm 0,5$ . No estudo, o autor traz que na raça Pug as mensurações eram mais altas,  $10,7 \pm 0,9$ , quando comparadas a Labradores ( $10,39 \pm 0,05$ ) e Pastores alemães ( $9,7 \pm 0,8$ ).

### 3 METODOLOGIA

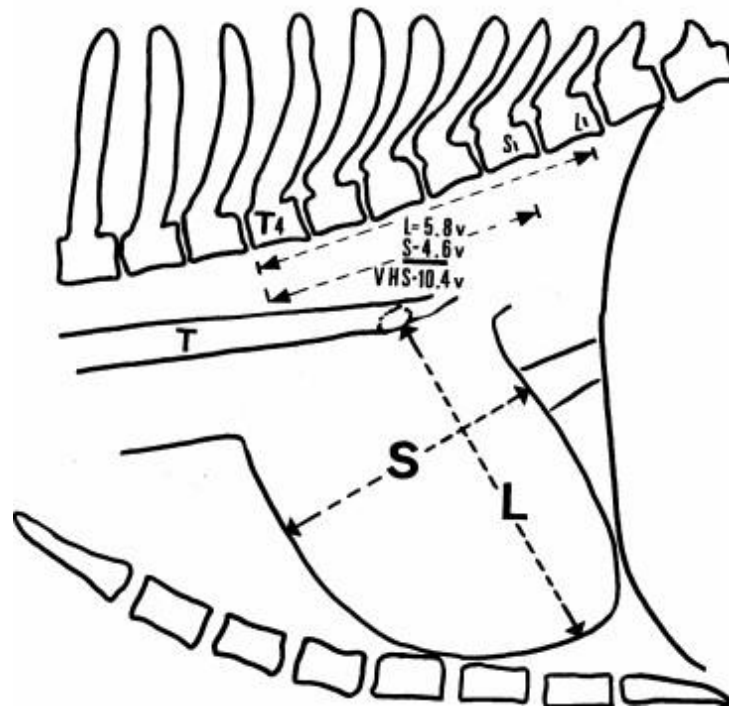
Esse trabalho foi realizado em duas clínicas veterinárias, localizadas em Barreiras–BA. Avaliou-se imagens radiográficas com intuito de determinar o valor médio da silhueta cardíaca de cães braquicefálicos clinicamente normais, escolhidos por um médico veterinário com base em avaliação física, eletrocardiografia e exames de hemograma completo, mensuração sérica de ureia, creatinina, fosfatase alcalina e gama glutamil transpeptidase no período de novembro de 2018 a março de 2021.

Foram avaliados 50 cães, sendo 31 da raça Shih-Tzu (62%), 7 Pugs (14%), 3 Boxers (6%), 3 Lhasa Apso (6%), 3 Buldogue Frances (6%), 3 Pequinês (%), destes 22 machos (44%) e 28 fêmeas (56%) com pesos variando de 1,8kg até 6kg.

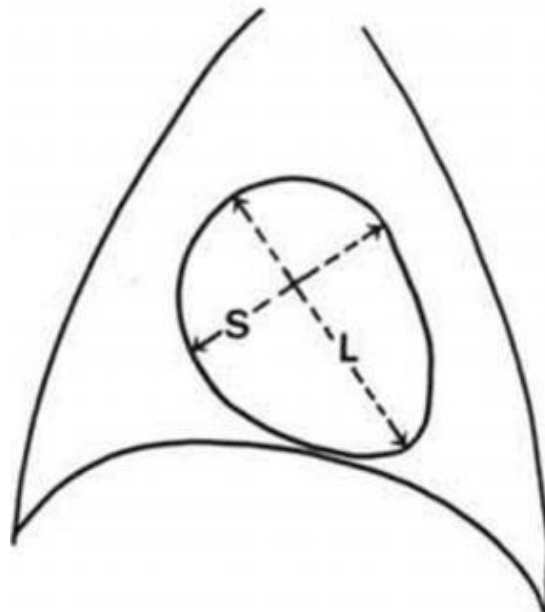
Os animais selecionados passaram por radiografia digital, posicionados em projeções decúbito lateral e ventrodorsal, escolhendo sempre o momento de inspiração máxima. As avaliações radiográficas contemplaram todo o tórax, com intuito de excluir qualquer anormalidade presente nos pacientes. Logo após a avaliação da silhueta cardíaca, utilizou-se o método de VHS citada por Buchanan e Bücheler (1995). Na mensuração, usou-se de régua para medir os eixos cardíacos, e com os resultados, as imagens foram passadas para o programa digital que realiza a medição automática, a fim de conferir e comparar os valores adquiridos.

A técnica consistiu em mensurar o ângulo longo e curto dos eixos cardíacos, obtendo assim seus valores em centímetros, logo após é posicionado essa distância na quarta vertebra torácica (T4) do animal, convertendo assim os centímetros para unidade de vertebra, fazendo isto com os dois eixos (Figura 2 e Figura 3). A soma dos eixos convertidos em vértebras é somada obtendo assim o valor do VHS. Na projeção ventrodorsal, a forma de avaliação é similar, e as medidas obtidas são mensuradas com a imagem do animal em decúbito lateral.

Os valores alcançados, foram avaliados de forma estatística descritiva, para o cálculo de desvio padrão e valor médio e efetuou-se uma comparação dos valores obtidos no posicionamento ventrodorsal e laterolateral. Ato contínuo, as mensurações encontradas foram comparadas com estudo de Buchanan e Bücheler (1995) o qual avaliou 100 animais de várias raças.



**Figura 2** Método de Mensuração *vertebral heart size* (VHS) na projeção laterolateral, sendo L o eixo maior e S o eixo menor, T traqueia e T4 a quarta vértebra torácica (Fonte: Buchanan e Bücheler, 1995).



**Figura 3** Método de Mensuração *vertebral heart size* (VHS) na projeção ventrodorsal ou dorsoventral, sendo L o eixo maior e S o eixo menor (Fonte: Buchanan e Bücheler, 1995).



Para uma avaliação do tórax, foram também efetuados mensuração da profundidade (Pt) torácica na projeção laterolateral, medida a partir da borda cranial do processo xifoide e a borda ventral da coluna vertebral, enquanto a largura torácica (Lt) foi calculada com a distância entre as bordas mediais das oitavas costelas, junto às suas curvaturas mais laterais obtendo assim a qualidade torácica, que de acordo com Buchanan e Bücheler (1995) se a relação Pt:Lt evidenciar valores maiores ou iguais a 1,25 é considerado profundo, e largo caso a relação for menor ou igual a 0,75.

#### 4 RESULTADOS E DISCUSSÕES

O estudo avaliou 50 animais, no período de novembro de 2018 a fevereiro de 2021, em duas clínicas veterinárias especializadas em radiologia veterinária, nas quais se efetuaram radiografias em projeções laterolateral direita e ventrodorsal para mensuração do VHS de cães braquicefálicos.

Os resultados da presente pesquisa demonstraram que dos 50 animais que foram avaliados, tiveram o VHS com valor médio  $9,57v \pm 0,59v$  diferentemente dos valores relatados por Buchanan e Bücheler (1995) que encontraram em seu estudo, que avaliou 100 animais de raças diferentes, os valores de  $9,70v \pm 0,50$ . Além disso, Buchanan e Bücheler (1995) determinaram que 98% dos animais avaliados tiveram o VHS mensurado entre 8,5 a 10,6v, ficando estabelecido os valores máximos das dimensões cardíacas sendo de  $\leq 10,5v$ . Em nosso estudo, obtivemos similaridades quanto a esses valores, tendo avaliado o menor VHS de 8,5 e o maior de 10,5v.

As raças analisadas tiveram como padrão a braqueocefalia, sendo avaliado os valores médios do VHS individualmente de acordo com a quantidade encontrada no estudo. A raça Shih-Tzu apresentou valor médio de  $9,5v \pm 0,61v$ ; os Pugs,  $9,6v \pm 0,40v$ ; os Lhasa Apso,  $9,66v \pm 0,76v$ ; os Pequinês  $9,16v \pm 0,28v$ ; os Boxers,  $9,66v \pm 0,28v$ ; e os Buldogues Franceses,  $10,00 \pm 0,86$ .

Diversos estudos já demonstraram a necessidade de avaliar os diferentes padrões de raças, visto que a conformação de cada uma pode alterar os valores estabelecidos por Buchanan e Bücheler (1995) sem apresentar anormalidade clínica. Isso foi observado no estudo de Starling (2017) que avaliou a raça Buldogue Campeiro e teve como resultado do VHS médio  $11,89v \pm 0,70v$  demonstrando valores superiores aos estabelecidos por estudos anteriores.

Diferente do que constatado por Sánchez (2012) que afirmou que fêmeas apresentaram valores menores quando comparado aos do macho, nesta pesquisa as fêmeas apresentaram valores médio de  $9,62v \pm 0,64v$  de VHS enquanto os machos tiveram média de  $9,50v \pm 0,53v$ .

**Tabela 1** Valor de VHS em relação ao sexo:

<i>VHS</i>	
<i>Todos</i>	$9,57v \pm 0,59v$
<i>Machos</i>	$9,50v \pm 0,53v$

**Fêmeas** | 9,62v±0,64v

Fonte: Elaborado pelo autor, 2021

**Tabela 2** Cães da raça pug avaliados em relação ao VHS, profundidade, largura e qualidade torácica (P/L) no período de 2018 a 2021:

<i>Cão</i>	<i>Raça</i>	<i>VHS</i>	<i>Profundidade</i>	<i>Largura</i>	<i>P/L</i>	<i>Tórax</i>
1	Pug	9,5	14,5 cm	16,5 cm	1,13	Intermediário
2	Pug	10,0	12,0 cm	15 cm	0,8	Intermediário
3	Pug	9,5	9,0 cm	7 cm	1,28	Profundo
4	Pug	10	13,5 cm	18 cm	0,75	Largo
5	Pug	10	13,5 cm	18 cm	0,75	Largo
6	Pug	9,0	8,5 cm	11,5 cm	0,73	Largo
7	Pug	10,5	9 cm	12 cm	0,75	Largo

Fonte: Elaborado pelo autor, 2021

**Tabela 3** Cães da raça Shih Tzu avaliados em relação ao VHS, profundidade, largura e qualidade torácica (P/L) no período de 2018 a 2021:

<i>Cão</i>	<i>Raça</i>	<i>VHS</i>	<i>Profundidade</i>	<i>Largura</i>	<i>P/L</i>	<i>Tórax</i>
8	Shih Tzu	9,0	11,0 cm	15,0 cm	0,73	Largo
9	Shih Tzu	10,0	13,5 cm	14 cm	0,96	Intermediário
10	Shih Tzu	10,0	11 cm	13,5 cm	0,81	Intermediário
11	Shih Tzu	10,0	11 cm	14,5 cm	0,75	Largo
12	Shih Tzu	9,5	8,5 cm	10,5 cm	0,80	Intermediário
13	Shih Tzu	10,0	6 cm	8,5 cm	0,70	Largo
14	Shih Tzu	9,5	7 cm	9,5 cm	0,73	Largo
15	Shih Tzu	10,5	6,5 cm	8,5 cm	0,76	Intermediário
16	Shih Tzu	9,0	5,5 cm	8,5 cm	0,64	Largo
17	Shih Tzu	10,0	5,5 cm	8,5 cm	0,64	Largo
18	Shih Tzu	9,0	9,0 cm	11,5 cm	0,78	Intermediário
19	Shih Tzu	9,0	6,5 cm	8,5 cm	0,76	Intermediário
20	Shih Tzu	9,0	7 cm	9,5 cm	0,73	Largo
21	Shih Tzu	9,0	11,5 cm	15 cm	0,76	Intermediário

22	Shih Tzu	8,5	7,5 cm	9,5 cm	0,78	Intermediário
23	Shih Tzu	10,0	9,0 cm	11,5 cm	0,78	Intermediário
24	Shih Tzu	9,5	8,5 cm	11,5 cm	0,74	Largo
25	Shih Tzu	10,0	7,0 cm	9,5 cm	0,73	Largo
26	Shih Tzu	10,5	7,0 cm	9,5 cm	0,73	Largo
27	Shih Tzu	8,5	7,5 cm	9,5 cm	0,78	Intermediário
28	Shih Tzu	8,5	8,5 cm	8,5 cm	0,76	Intermediário
29	Shih Tzu	9,5	7,5 cm	10,0 cm	0,75	Largo
30	Shih Tzu	10,0	7,0 cm	8,0 cm	0,87	Intermediário
31	Shih Tzu	10,5	7,0 cm	11,0 cm	0,63	Largo
32	Shih Tzu	10,0	7,0 cm	10,0 cm	0,70	Largo
33	Shih Tzu	8,5	8,0 cm	10,5 cm	0,76	Intermediário
34	Shih Tzu	9,5	7,5 cm	8,5 cm	0,88	Intermediário
35	Shih Tzu	10,0	8,0 cm	9,5 cm	0,84	Intermediário
36	Shih Tzu	9,0	6,0 cm	7,5 cm	0,80	Intermediário
37	Shih Tzu	9,5	8,5 cm	11,5 cm	0,74	Largo
38	Shih Tzu	9,5	9,5 cm	13,5 cm	0,70	Largo

Fonte: Elaborado pelo autor, 2021

**Tabela 4** Cães da raça Boxer avaliados em relação ao VHS, profundidade, largura e qualidade torácica (P/L) no período de 2018 a 2021:

<i>Cão</i>	<i>Raça</i>	<i>VHS</i>	<i>Profundidade</i>	<i>Largura</i>	<i>P/L</i>	<i>Tórax</i>
39	Boxer	10,0	18,0 cm	17,5 cm	1,02	Intermediário
40	Boxer	9,5	14,5 cm	18,5 cm	0,78	Intermediário
41	Boxer	9,5	9,5 cm	11,0 cm	0,86	Intermediário

Fonte: Elaborado pelo autor, 2021

**Tabela 5** Cães da raça Lhasa Apso avaliados em relação ao VHS, profundidade, largura e qualidade torácica (P/L) no período de 2018 a 2021:

<i>Cão</i>	<i>Raça</i>	<i>VHS</i>	<i>Profundidade</i>	<i>Largura</i>	<i>P/L</i>	<i>Tórax</i>
42	Lhasa Apso	9,5	12,5 cm	13,5 cm	0,92	Intermediário
43	Lhasa Apso	9,0	10,5 cm	10,5 cm	1,00	Intermediário

44	Lhasa Apso	10,5	9,0 cm	11,0 cm	0,81	Intermediário
----	------------	------	--------	---------	------	---------------

Fonte: Elaborado pelo autor, 2021

**Tabela 6** Cães da raça Buldogue Francês avaliados em relação ao VHS, profundidade, largura e qualidade torácica (P/L) no período de 2018 a 2021:

<i>Cão</i>	<i>Raça</i>	<i>VHS</i>	<i>Profundidade</i>	<i>Largura</i>	<i>P/L</i>	<i>Tórax</i>
45	Buldogue Francês	10,5	9,5 cm	13,5 cm	0,70	Largo
46	Buldogue Francês	10,5	8,0 cm	11,5 cm	0,69	Largo
47	Buldogue Francês	9,0	10,5 cm	13,5 cm	0,77	Intermediário

Fonte: Elaborado pelo autor, 2021

**Tabela 7** Cães da raça Pequinês avaliados em relação ao VHS, profundidade, largura e qualidade torácica (P/L) no período de 2018 a 2021:

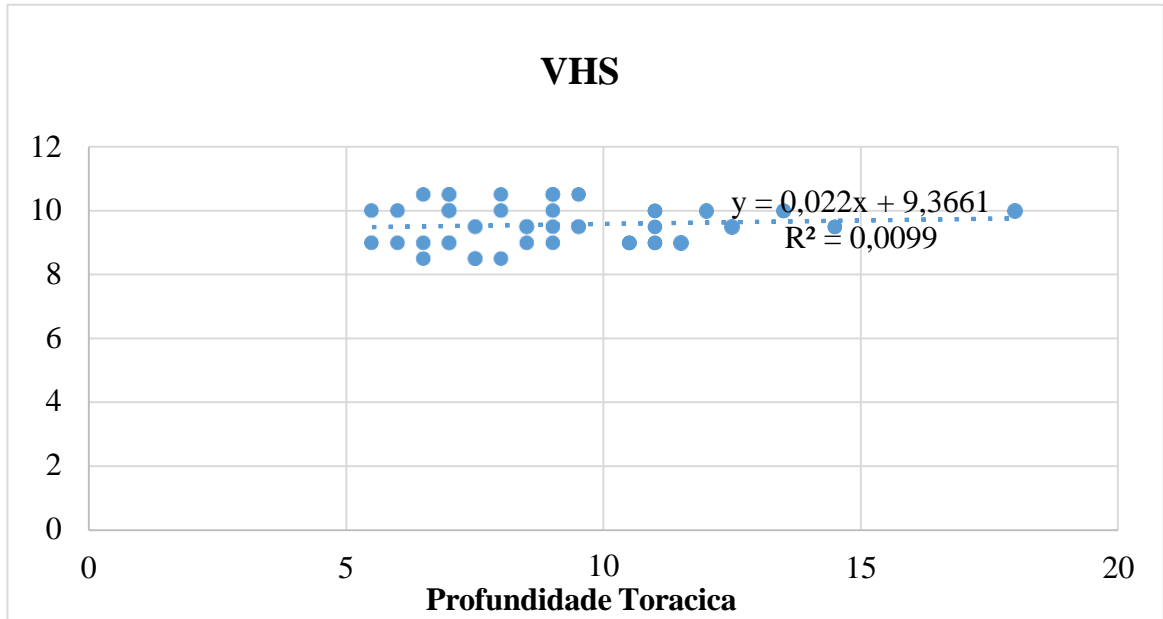
<i>Cão</i>	<i>Raça</i>	<i>VHS</i>	<i>Profundidade</i>	<i>Largura</i>	<i>P/L</i>	<i>Tórax</i>
48	Pequinês	9,0	11,0 cm	12,5 cm	0,96	Intermediário
49	Pequinês	9,0	10,5 cm	10,0	1,05	Intermediário
50	Pequinês	9,5	11,0 cm	11,0 cm	1,00	Intermediário

Fonte: Elaborado pelo autor, 2021

Quanto a conformação torácica, o estudo apresentou 28 animais, classificados como intermediários, 21 animais como largos e apenas 1 como profundo, havendo a relação P/L obtendo a média de  $0,80 \pm 0,12$ .

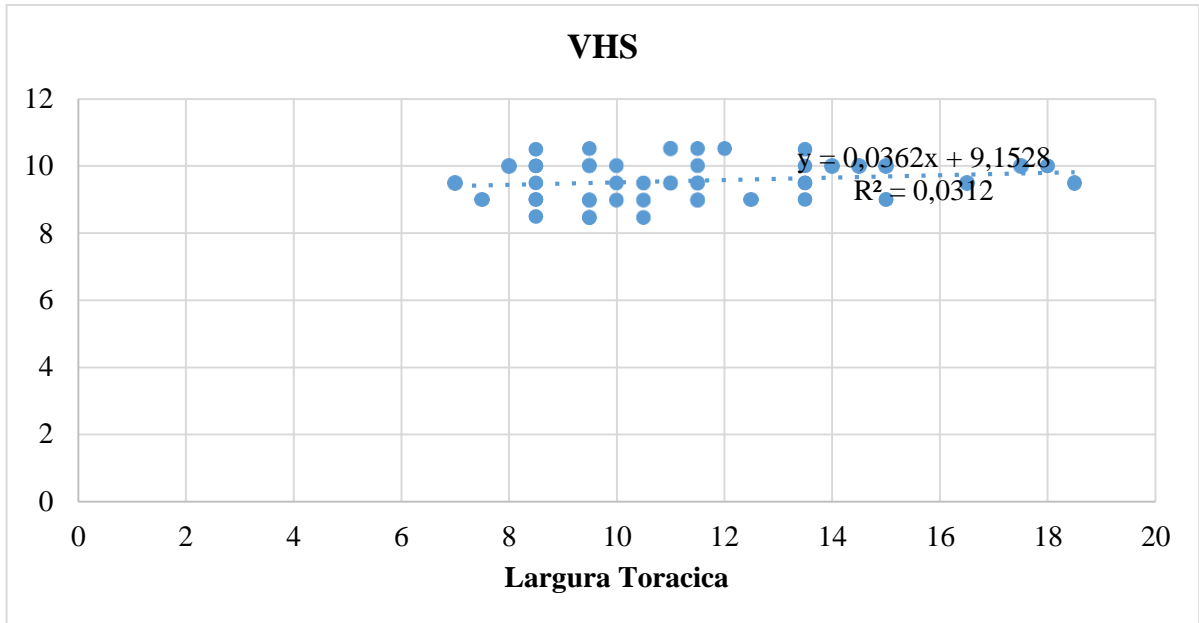
O coeficiente de correlação de Pearson ( $r$ ) foi calculado com intuito de estabelecer uma correlação entre a profundidade, largura e a relação PL do tórax quanto o VHS dos animais avaliados assim como a significância ( $p \leq 0,05$ ) dos resultados encontrado. Os resultados foram uma correlação positiva quanto a relações da largura e da profundidade sendo  $r \leq 0,09 \leq 0,17$  e  $p 0,024 \leq 0,026$ , e VHS e negativa quanto a relação P/L com resultado de  $r = -0,13$  e  $p = 0,011$ . Assim como Buchanan e Bücheler (1995) não foi encontrado correlação significativa da qualidade torácica e o VHS como demonstrados nos gráficos 1, 2 e 3.

**Gráfico 1** – Correlação do VHS com a profundidade torácica (R<sup>2</sup>= Coeficiente de relação):



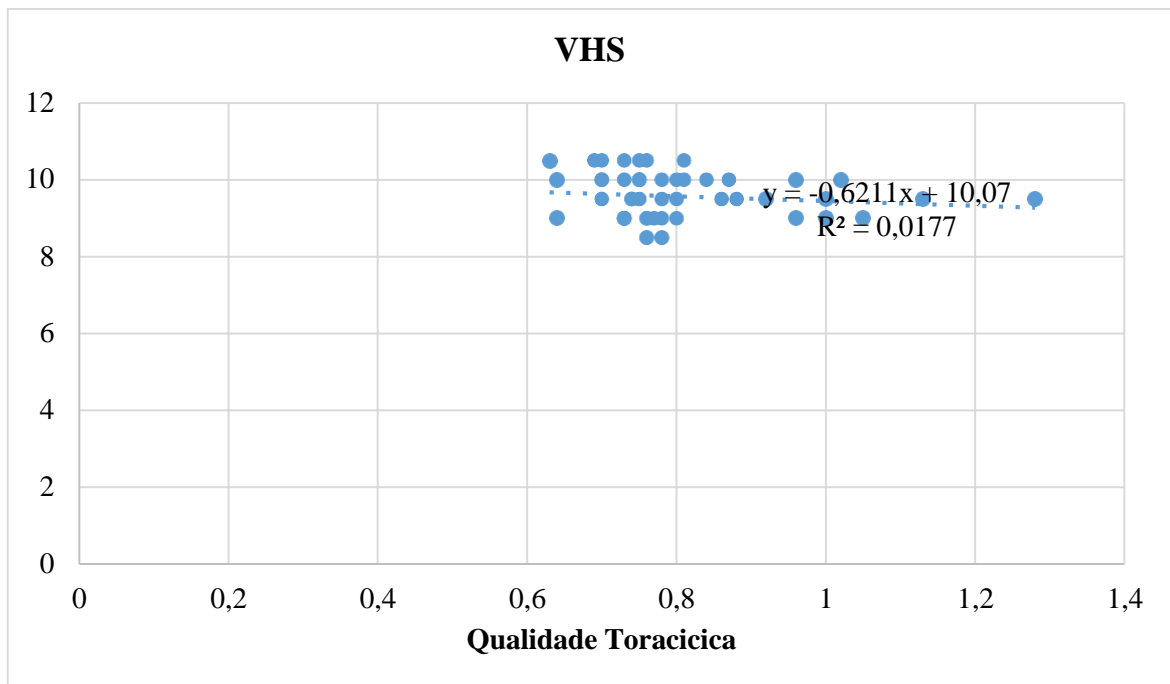
Fonte: Elaborado pelo autor, 2021

**Gráfico 2** – Correlação do VHS com a largura torácica (R<sup>2</sup>= Coeficiente de relação):



Fonte: Elaborado pelo autor, 2021

**Gráfico 3** – Correlação do VHS com a qualidade torácica ( $R^2$ = Coficiente de relação):



Azevedo (2018) cita que as patologias cardíacas possuem um acometimento de alta prevalência, sendo que as doenças cardíacas adquiridas se sobressaem em relação as malformações congênitas e genéticas. Castro *et al.*, (2009) em seu estudo avaliou 750 animais com alterações cardíacas, onde foi diagnosticado doença valvular adquirida com 76,7%, cardiomiopatia dilatada com 9,8%, alterações congênitas com 6,8%, hipertrofia do ventrículo esquerdo com 3,2%, hipertensão pulmonar com 1,7%, Neoplasias com 1,3% e Efusão pericárdicas com 0,5%.

No presente estudo, os animais avaliados passaram por uma triagem e seleção para determinar higidez, o qual um médico veterinário efetuou avaliação física, eletrocardiografia e exames laboratoriais para serem efetuadas as radiografias torácicas para mensuração do VHS.

As radiografias foram efetuadas em projeção laterolateral direita para uniformizar a avaliação, visto que Buchanan e Bücheler (1995) em suas mensurações de VHS não encontrou considerável alterações de valores em outras projeções como laterolateral esquerda e ventrodorsal. Nesse estudo não foi identificada distinção de tamanho cardíaco quanto ao sexo e tamanho dos animais, o que é fundamentado pela avaliação de Cardoso, Caludino e Melussi (2011) que demonstra em seu estudo que tamanhos e sexos não possui importância quando a

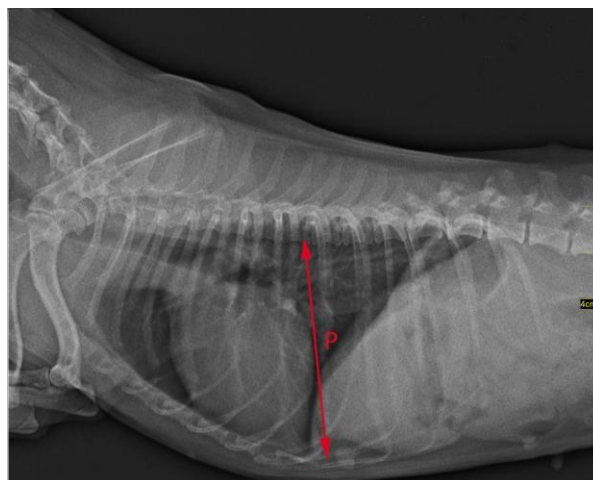
mensuração de VHS, e quanto possíveis alterações de VHS em posicionamento diferente se deve ao ciclo cardíaco e fases respiratórias

Em relação a faixa etária o estudo se atentou a animais entre 1 a 6 anos, sem patologias, avaliada por exames físicos, exames laboratoriais. A avaliação se teve a essa faixa de idade para evitar uma possível alteração do VHS devido ao tamanho e desenvolvimentos dos cães não adultos, apesar que Sleeper e Buchanan (2001) ao avaliar no seu estudo o VHS de cães filhotes e adultos, não encontrou valores divergentes de animais com 3 aos 36 meses.

Os 50 cães dessa pesquisa, eram braquiocefálicos, hígidos, com idade que varia entre 2 a 9 anos que constataram valores de VHS entre 8,5 a 10,5 vertebras. As raças avaliadas foram Pug, Boxer, Shih tzu, Lhasa apso, Pequínês, e Buldogues Francês. O período de avaliação ocorreu num período de 15 meses com animais de diferentes raças com padrão de braquicefalia o que torna o estudo uma avaliação de extrema valia, visto que Buchanan e Bücheler (1995) determinou que o padrão e raça de animais pode ter uma influência no VHS dos animais, tornando importante a padronização da mensuração média para estes padrões de raças.

Foi avaliado nessa pesquisa a relação de profundidade/largura torácica, com a intenção de demonstrar as possíveis diferenças quanto a conformação do tórax da mesma raça, classificando-os em profundo, largo ou intermediário. A avaliação da profundidade seguiu o padrão citado por Starling (2017) em posição de laterolateral (Figura 4) mensurada da margem cranial do processo xifoide até a borda da ventral do processo vertebral, e a largura torácica, em projeção ventrodorsal, calculada da distância da borda mediais da oitava costela (Figura 5).

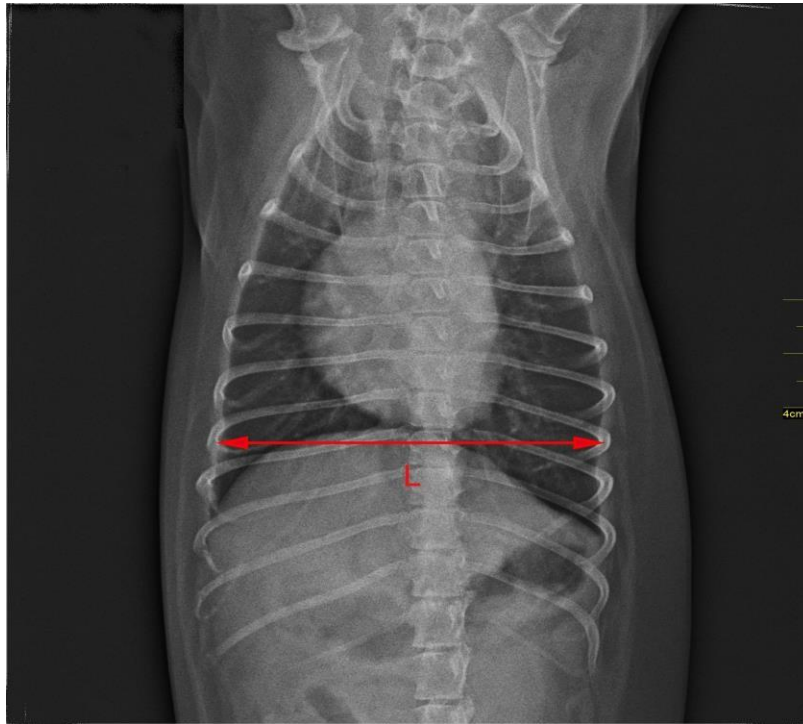
Quanto a relação dos tamanhos Starling (2017, p. 13) cita: “Cães cuja relação P/L excede 1,25 são considerados como tórax profundo, enquanto valores inferiores a 0,75 o tórax é considerado largo. Medidas entre estes valores caracterizam o tórax com conformação intermediária”



**Figura 4** Método de Mensuração da Profundidade Torácica na projeção laterolateral (Fonte:



Elaborado pelo autor, 2021).



**Figura 5** Método de Mensuração da Largura Torácica na projeção ventrodorsal (Fonte: Elaborado pelo autor, 2021).

Na avaliação da qualidade torácica, 28 animais (56%) foram classificados em tórax intermediário, 21 (42%) como largos e apenas 1 (2%) apresentou o tórax profundo. Ao efetuar uma comparação com estudos de outras raças, como no estudo de Starling (2017) que animais da raça buldogue campeiro, raça essa também classificados como braquicefálico, a maioria dos animais também possuía a conformação torácica como intermediário, e alguns largo, porém não apresentou nenhum animal com tórax profundo, o que nos leva a concluir que cães com tórax largo é uma conformação rara. Apesar dos tipos de tórax apresentado por diversos animais, assim como no estudo do Buchanan e Bücheler (1995) não foi correlacionado nenhuma diferença que caracterize que o tipo de conformação torácica influencie no VHS dos animais.

As dimensões do VHS dos animais pesquisados nesse estudo, ficou no limite encontrado por Buchanan e Bücheler (1995), nos valores entre 8,5 a 10,5v, quando comparado ao estudo de Starling (2017) seus resultados apresentou valores diferentes, tendo em média em animais adultos VHS de  $11,84 \pm 0,48v$ , o que de acordo a autora, pode ser explicado devido a conformação estrutural do porte da raça avaliada, que possui uma alta condição atlética, e

grande massa muscular, com pesos variando de 35 e 45kg, que por necessitar um débito cardíaco alto apresenta maiores índices de VHS, devido as altas demandas fisiológicas. Visto isso, pode explicar que em nosso estudo, os pacientes são classificados em porte pequeno, baixo índice de peso corporal e massa muscular, com pesos variando de 1 a 6kg, apresentando necessidades menores quando comparados a cães de grande porte.

No estudo de Swetha (2020) raças braquiocefálicas apresentou médias maiores, sendo os valores de VHS maiores do que  $9,7 \pm 0,5$ . Observou que na raça Pug as mensurações eram mais altas,  $10,7 \pm 0,9$  enquanto em nosso estudo a média para raça pug se manteve no limite esperado  $9,6 \pm 0,40$ .

## 5 CONCLUSÃO

Podemos concluir que é possível obter valores de VHS de cães braquicefálicos clinicamente saudáveis divergentes dos valores encontrado pelos autores Buchanan e Büchele, pois, apesar de não termos encontrado um valor das dimensões cardíacas maior que o estabelecido por eles ( $\leq 10,5v$ ), o VHS médio obtido foi  $9,57v \pm 0,59v$  diferentemente dos valores relatados no trabalho dos autores, correspondente a  $9,70v \pm 0,50$ .

## REFERÊNCIAS

AZEVEDO, G. M. **Veterbral Heart Scale (VHS) e Índice Cardiorácico (ICT) e sua relação com A Fração e Ejeção e de Encurtamento em cães Poodle com função cardíaca preservada.** 2018. 50f. Dissertação – (Programa de PósGraduação em Ciência Animal do Centro de Ciências Agrárias) – Universidade Federal do Piauí. Orientada pelo Prof. Dr. Flávio Ribeiro Alves. Disponível em: <<https://repositorio.ufpi.br/xmlui/handle/123456789/1091>>. Acesso em: 10 nov. 2020.

BUCHANAN, J.W.; BÜCHELER, J. Vertebral scale system to measure canine heart size in radiographs. **Journal Of The American Veterinary Medical Association**, v.206, n.2, p.194-199, 1995. Disponível em: <<file:///C:/Users/Andressa/Downloads/VHSVertebralscalesystK9JAVMA95Buchanan.pdf>>. Acesso em: 10 nov. 2020.

CARDOSO, M. J. L.; CALUDINO, J. L.; MELUSSI, M. Mensuração do tamanho cardíaco pelo método VHS (vertebral heart size) em cães sadios da raça American pit bull terrier. **Ciência Rural**, v. 41, n. 1, p. 127-131, 2011. Disponível em: <[https://www.scielo.br/scielo.php?pid=S010384782011000100020&script=sci\\_abstract&tlng=pt](https://www.scielo.br/scielo.php?pid=S010384782011000100020&script=sci_abstract&tlng=pt)>. Acesso em: 15 nov. 2020.

CÁSSIA, M. A. et al. Avaliação radiográfica da silhueta cardíaca, pelo método VHS (Vertebral Heart Size), de quatis (*Nasua nasua*, Linnaeus 1766) jovens e adultos mantidos em cativeiro. **Semina: Ciências Agrárias**, v. 34, n. 2, p. 3823-3829, 2013. Disponível em: <[https://www.researchgate.net/publication/276229499\\_Avaliacao\\_radiografica\\_da\\_silhueta\\_cardiaca\\_pelo\\_metodo\\_VHS\\_Vertebral\\_Heart\\_Size\\_de\\_quatis\\_Nasua\\_nasua\\_Linnaeus\\_1766\\_jovens\\_e\\_adultos\\_mantidos\\_em\\_cativeiro](https://www.researchgate.net/publication/276229499_Avaliacao_radiografica_da_silhueta_cardiaca_pelo_metodo_VHS_Vertebral_Heart_Size_de_quatis_Nasua_nasua_Linnaeus_1766_jovens_e_adultos_mantidos_em_cativeiro)> Acesso em: 10 nov. 2020.

CASTRO, M. G. et al. Avaliação radiográfica da silhueta cardíaca pelo método vertebral heart size em cães da raça Yorkshire Terrier clinicamente normais. **Arquivo Brasileiro de Medicina Veterinária e Zootecnia**, v. 63, n. 4, p. 850-857, 2011. Disponível em: <[https://www.scielo.br/scielo.php?script=sci\\_arttext&pid=S0102-09352011000400009](https://www.scielo.br/scielo.php?script=sci_arttext&pid=S0102-09352011000400009)> Acesso em: 10 nov. 2020.

CASTRO, M. G. et al. Estudo retrospectivo ecodopplercardiográfico das principais cardiopatias diagnosticadas em cães. **Arquivo Brasileiro de Medicina Veterinária e Zootecnia**, v. 61, n. 5, p. 1238-1241, 2009. Disponível em: <<https://www.scielo.br/pdf/abmvz/v61n5/a32v61n5.pdf>>. Acesso em: 20 nov. 2020.

CORSI, S. **Síndrome braquicefálica em cães.** 2018. 47f. Monografia (Graduação- Medicina Veterinária) - Faculdade de Agronomia e Medicina Veterinária - Universidade de Brasília. Orientada pela Prof. Dra. Ana Carolina Mortar. Disponível em:

<<https://www.pubvet.com.br/artigo/7169/siacutendrome-braquicefaacutelica-em-catildees-revisatildeo>>. Acesso em: 20 nov. 2020.

GRAHAM, J. P.; KEALY, J. K.; MCALLISTER, H. **Radiografia e ultrassonografia do cão e do gato**. Rio de Janeiro: Elsevier. 5.ed. 2012. Disponível em: <[https://issuu.com/elsevier\\_saude/docs/kealy\\_-\\_e-sample/48](https://issuu.com/elsevier_saude/docs/kealy_-_e-sample/48)>. Acesso em: 15 nov. 2020.

LAMB, C. R. et al. Assessment of the value of the vertebral heart scale in the radiographic diagnosis of cardiac disease in dogs. **Veterinary Record**, v. 146, n. 24, p. 687-690, 2000. Disponível em: <<https://pubmed.ncbi.nlm.nih.gov/10887980/>>. Acesso em: 16 out. 2020.

NAKAYAMA, H.; NAKAYAMA, T.; HAMLINXYA, R. L. Correlation of cardiac enlargement as assessed by vertebral heart size and echocardiographic and electrocardiographic findings in dogs with evolving cardiomegaly due to rapid ventricular pacing. **Journal of veterinary internal medicine**, v. 15, n. 3, p. 217-221, 2001. Disponível em: <<https://pubmed.ncbi.nlm.nih.gov/11380030/>>. Acesso em: 21 out. 2020.

NELSON, R. W.; COUTO, C. G. **Small Animal Internal Medicine-E-Book**. 6. ed. Elsevier Health Sciences, 2019. Disponível em: <<https://books.google.com.br/books?hl=pt-BR&lr=&id=kh6vDwAAQBAJ&oi=fnd&pg=PP1&dq=NELSON,+R.+W.%3B+COUTO,+C.+G.+Small+Animal+Internal+Medicine-EBook.+Elsevier+Health+Sciences,+2019.&ots=NJDMDg7qkH&sig=jIpotT8XdsrRw-JXxNoGVVPiWkE#v=onepage&q&f=false>>. Acesso em: 05 nov. 2020.

SLEEPER, M. M.; BUCHANAN, J. W. Vertebral scale system to measure heart size in growing puppies. **Journal of the American Veterinary Medical Association**, v. 219, n. 1, p. 57-59, 2001. Disponível em: <<https://pubmed.ncbi.nlm.nih.gov/11439770/#:~:text=Conclusions%20and%20clinical%20relevance%3A%20Vertebral,in%20puppies%20and%20adult%20dogs>>. Acesso em: 05 nov. 2020.

SOMBRIO, M. S. et al. Correlação entre os achados radiográficos e ecocardiográficos sugestivos de aumento cardíaco em cães: 104 casos. **Arquivo Brasileiro de Medicina Veterinária e Zootecnia**, v. 71, n. 4, p. 1107-1115, 2019. Disponível em: <[https://www.scielo.br/scielo.php?pid=S010209352019000401107&script=sci\\_abstract&tlng=pt](https://www.scielo.br/scielo.php?pid=S010209352019000401107&script=sci_abstract&tlng=pt)>. Acesso em: 05 nov. 2020.

STARLING, J. E. M. O. **Padronização do método VHS (Vertebral Heart Size) em cães hípidos da raça Buldogue Campeiro**. 2017. 61f. Trabalho de Conclusão de Curso (Graduação- Medicina Veterinária) - Faculdade de Agronomia e Medicina Veterinária - Universidade de Brasília. Orientada pelo Prof. Dr. Jair Duarte da Costa Júnior. Disponível em: <[https://bdm.unb.br/bitstream/10483/17988/1/2017\\_JanainaEmanuelleStarling\\_tcc.pdf](https://bdm.unb.br/bitstream/10483/17988/1/2017_JanainaEmanuelleStarling_tcc.pdf)>. Acesso em: 05 nov. 2020.

SWETHA, P. Computed radiographic studies on size of the heart based on vertebral heart score in dogs at different age groups. **Indian Journal of Veterinary Anatomy**, v.32, n.2, p.15-18, 2020. Disponível em:

<<http://webcache.googleusercontent.com/search?q=cache:3dHgpyFtN70J:epubs.icar.org.in/ejournal/index.php/IJVA/article/download/108147/42657+&cd=1&hl=pt-BR&ct=clnk&gl=br>>.

Acesso em: 10 nov. 2020.

THRALL, D. E. **Diagnóstico de radiologia veterinária**. Elsevier Editora Ltda. 7. ed. 2019.

Disponível em: <<https://eu-ireland-custom-media-prod.s3-eu-west-1.amazonaws.com/Brasil/Downloads/08-07/ESAMPLE-compactado%20%282%29.pdf>>.

Acesso em: 10 nov. 2020.