



FACULDADE UNIRB – MOSSORÓ
CURSO DE BACHARELADO EM ODONTOLOGIA

ANDRESA LILIANE DOS SANTOS

**SORRISO HARMÔNICO COM FECHAMENTO DE DIASTEMAS E FACETAS DE
RESINA COMPOSTA – RELATO DE CASO.**

Mossoró - RN
2023

ANDRESA LILIANE DOS SANTOS

**SORRISO HARMÔNICO COM FECHAMENTO DE DIASTEMAS E
FACETAS DE RESINA COMPOSTA – RELATO DE CASO.**

Trabalho de Conclusão de curso apresentado a Faculdade UNIRB Mossoró como requisito parcial para obtenção do título em bacharelado em odontologia.

Orientador: Prof. Thiago Fernando de Araújo silva

Mossoró - RN
2023

FACULDADE UNIRB MOSSORÓ

Santos, Andresa Liliâne dos
Sorriso Harmônico com Fechamento de Diastemas e Facetas de
Resina Composta – Relato de Caso. – Mossoró - RN, 2023.
30f.

Monografia (graduação) do Curso de Bacharelado em Odontologia
– Faculdade UNIRB Mossoró.

Orientador: Prof: Thiago Fernando de Araújo Silva

1. Estética e Fonação. 2. Fechamento de diastemas. 3. Facetas
de Resina Composta. I. Título.

CDD 617.6


ANDRESA LILIANE DOS SANTOS

**SORRISO HARMÔNICO COM FECHAMENTO DE DIASTEMAS E
FACETAS DE RESINA COMPOSTA – RELATO DE CASO.**

Trabalho de Conclusão de Curso apresentado como requisito para obtenção do grau de Bacharelado em Odontologia na faculdade UNIRB Mossoró.

Aprovado em 26 de junho de 2023.

Banca Examinadora



Thiago Fernando de Araújo Silva - Orientador
Me. Em Saúde e Sociedade - UERN.
Faculdade UNIRB Mossoró - UNIRB.



Dijenaide Chaves de Castro - Professora
Dra. Em Psicobiologia - UFRN
Faculdade UNIRB Mossoró - UNIRB.



Juney Alexandre de Sousa Canuto - Professor convidado
Me. Em Saúde e Sociedade - UERN

Mossoró - RN
2023

AGRADECIMENTOS

O senhor é meu pastor: e nada me faltará. Ele me faz descansar em pastos verdes e me leva a águas tranquilas. O senhor renova as minhas forças e me guia por caminhos certos, como ele mesmo prometeu. Salmos 23:1,2,3.

Tudo tem o seu tempo determinado, e há tempo para todo o propósito debaixo do céu. Há tempo de nascer, e tempo de morrer; tempo de plantar, e tempo de arrancar o que se plantou. Eclesiastes 3:1,2.

Agradecer acima de tudo primeiramente ao senhor Jesus Cristo por minha vida e salvação, por permitir que tudo isso tenha acontecido, por sempre ouvir minhas orações e sempre está junto a mim segurando em minhas mãos sem deixar eu tropeçar e cair, foram muitos momentos difíceis, muitos obstáculos ao longo da caminhada, confesso que não foi fácil, mas eu venci, ao senhor minha eterna gratidão. Tudo que acontece na minha vida é proposito de Deus, tudo acontece no tempo certo, nunca questiono e sim confio e espero por que os planos de deus são sempre maiores que meus próprios sonhos, agradeço por essa grande conquista e peço que me dê sabedoria para trilhar esse novo caminho que irá se iniciar. Meu maior sentimento é de gratidão ao meu Deus pois ele foi minha base, foi essencial em todas conquistas e superação e sem ele nada teria acontecido.

A minha Família por sempre ter acreditado que eu seria capaz, a meu pai (Abisaias Ferreira dos Santos) minha mãe (Lidiane maria dos Santos), e em especial a minha filha, toda essa conquista foi por ela, que sempre me fez mais forte (Maria Tereza da Silva Santos), agradeço a meu esposo que caminhou todo esse trajeto junto comigo, me ajudando em tudo que precisei de começo ao fim (lendew halysen candido da silva), a minha sogra que sempre me ajudou e esteve presente (Claudete maria Ferreira do nascimento) e aos meu avos (Paternos e Maternos) que foram essencial em minha vida, apesar de não estarem fisicamente e sim em memoria mais os carrego no meu coração para sempre.

Agradeço as pessoas que me ajudaram a ser e pensar melhor a cada dia, aos que me ajudaram através de orações, que deus retribua e vós abençoe grandemente, e a minha amiga irmã que a faculdade me proporcionou (Thais tâmara soares do nascimento) agradeço a deus por ter te colocado na minha vida e estar junta comigo em toda essa caminhada sempre uma ajudando e sendo suporte para

outra, agradeço pelo que construímos e pela amizade que almejo que permaneça para sempre. Gratidão também para aqueles que contribuíram de alguma forma direta ou indireta na minha formação acadêmica.

E com muita admiração e enorme respeito que venho mostra toda minha gratidão aos professores e mestres que me acompanharam durante toda jornada acadêmica (Juney Canuto) e (Junior Nascimento), por ter se disponibilizado e se dedicado totalmente a ajudar e ensinar tudo com muito amor da melhor forma possível, por ter segurado na nossa mão durante todo esse tempo mesmo diante das dificuldades da instituição, são profissionais exemplar e de grande competência, vocês foram essencial em nossas vida, minha eterna gratidão. Agradeço a todos professores que fez parte dessa caminhada acadêmica gratidão por tudo.

Ao meu orientador (Thiago Fernando de Araújo Silva), por toda atenção e disposição em aceitar ser meu orientador nessa grande e intensa função, é uma honra está com um profissional exemplar, competente e que tem comprometimento, meus sinceros agradecimentos por toda ajudar e ensinamentos. Essa conquista não é só minha, é de todos que esteve junto comigo durante toda essa jornada. Obrigado meu Deus!

RESUMO

Neste trabalho, irá ser abordado o procedimento na clínica escola da faculdade UNIRB Mossoró no curso de odontologia, onde foi realizado o caso de fechamento de diastemas e facetas em resina composta que possibilitam reconstituir e melhorar a anatomia, melhorando a fonação, cor e devolvendo a estética dos dentes deixando um sorriso mais harmônico. Este tipo de tratamento não tem desgaste é minimamente invasivo, o tempo de trabalho é menor e o custo financeiro melhor, diferentemente de facetas em cerâmica que tem um valor bem mais elevado em comparação a de resina composta. Neste trabalho irá relatar um caso de sorriso harmônico através de fechamento de diastemas e facetas de resina composta, e através deste relato de caso, iremos perceber os benefícios e desvantagens desse tratamento restaurador e escolhas dos materiais que irão ser utilizados.

Palavras chave: Diastema; Faceta; Resina.

ABSTRACT

En este trabajo se abordará el procedimiento en la clínica docente de la facultad Mossoró de la UNIRB en la carrera de odontología, donde se realizó el caso de cierre de diastemas y carillas en resina compuesta, que permiten reconstituir y mejorar la anatomía, mejorando fonación, el color y restaurando la estética de los dientes dejando una sonrisa más armónica. Este tipo de tratamiento no tiene desgaste y es mínimamente invasivo, el tiempo de trabajo es menor y el costo económico es mejor, a diferencia de las carillas de cerámica, que tienen un valor mucho más alto en comparación con la resina compuesta. En este trabajo reportaremos un caso de sonrisa armónica mediante cierre de diastema y facetas de resina compuesta, y a través de este reporte de caso, daremos cuenta de los beneficios y desventajas de este tratamiento restaurador y la elección de los materiales que serán utilizados.

Palabras llave: Diastema; Faceta; Resina.

SUMÁRIO

INTRODUÇÃO	10
METODOLOGIA	13
REFERENCIAL TEÓRICO	14
RELATO DE CASO	16
RESULTADOS E DISCUSSÃO	24
CONSIDERAÇÕES FINAIS	26
TERMO DE CONSENTIMENTO LIVRE E ESCLARECIDO	27
REFERÊNCIAS.....	29

INTRODUÇÃO

A odontologia estética é o ramo odontológico que busca propor soluções dentárias para pacientes que almejam corrigir, restaurar ou melhorar a aparência dos dentes. Porém, referido ramo odontológico não se limita apenas a aparência, mas abrange também a saúde e funcionalidade bucal, conforme lesiona Santos (2016), afirmando como benefícios a melhoria da autoestima do paciente, as funcionalidades dentárias e a melhor satisfação e bem estar do usuário do serviço.

Um dos principais dos problemas dentários que afetam a estética da pessoa é o diastema, que pode ser como um espaço entre os dentes ou uma ausência de contato Inter proximal que ocorre entre dois ou mais dentes, geralmente entre os incisivos centrais superiores. (MOYERS, 1991)

Esse problema dentário afeta a autoestima dos pacientes, podendo ser um motivo negativo na autopercepção da estética, envolvem questões estéticas que incomodam e em alguns casos, levam o paciente a evitar sorrir.

Quanto às causas dos diastemas, explica Schwarz et al (2013, p. 28),

Os diastemas podem ser causados por fatores como discrepâncias no tamanho dental, ausência de dentes, trespasse horizontal excessivo, giroversões, angulações inadequadas entre dentes contíguos, presença de freio lingual com inserção baixa, presença de dentes supranumerários ou problemas periodontais. (SCHWARZ et al., 2013, p. 28)

Com relação à forma de tratamento, são várias as opções para o fechamento de diastemas, tais como “com aparelhos odontológicos, próteses fixas, laminados cerâmicos e restaurações diretas de resina composta”. (LIMA et al, 2020, p. 95037)

A restauração em resina composta é uma das principais formas de fechamento de diastemas. As resinas estão presentes na rotina clínica odontológica, há mais de 50 anos e ao longo do tempo observa-se um processo de melhoria constante de sua composição, o que permitiu o aumento de suas indicações clínicas, incluindo a resolução de problemas estéticos (BARATIERI, 2014; BARKHORDAR et al, 1997).

Para Soares (2014), as principais vantagens da restauração por meio da resina composta é a conservação do tecido dentário, o baixo custo e a reversibilidade, bem como ser uma técnica relativamente simples.

Segundo Campos (2021), as facetas diretas de resina composta são capazes para reabilitar elementos dentários com modificação de cor, forma e funcionalidade, permitindo melhorias na estética bucal. São marcadas como procedimentos conservadores, de baixo custo e mais rápido quando comparado às facetas indiretas de cerâmica (CAMPOS et al, 2021).

O sorriso é considerado uma forma de comunicação e socialização que exprime diversos sentimentos e atua como forma de integralização social (PEDRON, 2015). Segundo com Brianezzi et al (2017), o sorriso harmônico tem uma influência importante na bem estar de vida de um indivíduo, sendo assim, qualquer alteração na cor, forma e no tamanho dos dentes, bem como a presença de diastemas, podem afetar a harmonia de um sorriso e, desta forma, ocasionar um impacto negativo na autoestima do paciente.

Justificasse que esse trabalho foi feito para demonstrar as pessoas que é provável realizar uma harmonização do sorriso com resina, de forma simples. Este relato de caso clinico foi escolhido por buscar a melhoria na fonação e na melhora estética do paciente através de alguns procedimentos tais como: fechamento de diastema e facetas em resina composta, e com isso mudar não só a fonação, como também o formato e estética do sorriso, assim se tornará um sorriso bonito e harmônico, tão desejado pelos pacientes, E com um tratamento minimamente invasivo, pois não será feito desgaste dental, Por conta da evolução dos materiais restauradores e das técnicas minimamente invasivas, é totalmente possível realizar o fechamento de diastemas e mudar cor e anatomia de maneira efetiva através de facetas de resina composta. Considera-se que a aparência é um fator fundamental na autoestima dos indivíduos e muitos são os motivos pelos quais os pacientes buscam procedimentos clínicos na área da odontologia, que visam obter resultados estéticos com excelência. Porém, alterações na forma, posição, tamanho, textura e cor em dentes ânteros-superiores podem interferir na harmonia do sorriso. (CORSO et al, 2021)

Um planejamento reabilitador estético e funcional abrange a agregação de diversas especialidades da odontologia. Nesse sentido, a evolução do conhecimento e diagnóstico, como também o desenvolvimento das técnicas e materiais restauradores, constituem novas perspectivas que devem ser sempre atualizadas

para melhor atender os pacientes. Sendo o objetivo desse trabalho apresentar um relato de caso clínico. (POLLETO et al, 2021)

O Paciente é reabilitado quanto a fonação estética e do sorriso harmônico através dos procedimentos de fechamento de diastemas e facetas de resina composta.

Este trabalho tem como objetivo apresentar um relato de caso de um sorriso harmônico por meio de fechamento de diastema e facetas de resina composta.

- Relatar os procedimentos realizados no caso concreto;
- Mostrar as dificuldades encontradas;
- Demonstrar resultados atingidos diante do caso objeto do relato, com resinas compostas.

METODOLOGIA

Refere-se de um relato de caso que irá ser estudado e abordado a harmonização do sorriso. Um Relato de caso é um tipo de artigo que se relaciona a apresentação oral e escrita de um caso clínico. Onde os detalhes da apresentação clínica, das condutas, diagnósticos e características sobre sinais e sintomas e outras características do paciente estudado, mencionando todos procedimentos e da evolução são apresentados em detalhes. O relato de caso deve ser claro, preciso e objetivo na forma de redação e de apresentação explica (PARENTE, 2010).

Esse tipo de estudo é um relato de caso baseado no estudo de caso clínico do sorriso harmônico com fechamento de diastemas e facetas de resina composta, o relato foi construído de acordo com outros artigos.

O estudo foi realizado na Clínica da faculdade UNIRB Mossoró-RN, que fica localizado na Presidente Costa e Silva e no endereço Av. Francisco Mota, 3310 - Pres. Costa e Silva, Mossoró – RN.

foi inclusos pacientes que tem as seguintes características: diastemas, cor do dente amarelado e boa higienização.

Foram excluídos dentro desses os que apresentaram as seguintes características: não poderão vir ao acompanhamento sempre, tem sensibilidade, tem periodontite, precisa de procedimento de endodontia e fumante.

Os dados do paciente serão buscados através de prontuário do mesmo na primeira avaliação, será acompanhado por a evolução de fotos e plano de tratamento, quando o paciente chegar a essa concepção serão feito esse acompanhamento para o estudo e os resultados.

Para estudo do caso clínico, no primeiro momento foi especificados os resultados, através de procedimentos clínicos a ser realizado com fechamento de diastemas e facetas de resina compostas, os dados foram realizados nos registros de evolução do paciente durante o tratamento, registro esses: Fotográficos, documentais e de relato do paciente.

REFERENCIAL TEÓRICO

Para Henicka, Corso e Polleto (2021) As técnicas para restauração direta de resina, tem a possibilidade de ser um procedimento não invasivo, sendo pouco o desgaste dental ou até mesmo não, e sobre a resina a adesão sobre o esmalte é bem maior comparado a dentina, e sendo assim proporciona um tratamento conservador por ser minimamente invasivo. Favorecendo um tratamento com boa durabilidade e preservando a estrutura do esmalte, as restaurações de resina na técnica direta, tem inúmeras vantagens como a durabilidade, a boa qualidade, o menor tempo da realização do procedimento clínico e para o paciente realizar o procedimento de resina é um valor mais baixo comparado a outros materiais restauradores. (HENICKA et al, 2021)

Para Lopes (2020), na odontologia, o diastema é o espaço entre os dentes que por muitas vezes pode estar localizado entre os dentes tanto na arcada dentária superior quanto na arcada inferior, esse diastema faz parte do desenvolvimento normal que ocorre durante o período de dentição mista. Antes de todos os dentes se tornarem permanentes, e é comumente evidenciado na região dos incisivos superiores, gerando um espaço que pra muitos é visto como algo não estético e isso se torna motivo de consulta pelos pacientes. (LOPES, 2020)

Entretanto um diastema da linha média da maxila é um espaço maior do que 0,5 mm entre as superfícies proximais dos dois incisivos centrais. Esse espaço pode ser fisiológico ou não, e geralmente é fechado com o tempo, quando os caninos permanentes maxilares entram em erupção. (MALULY-PRONI et al., 2018)

Nos estudos de Fontana (2019) muitas podem ser as causas dos diastemas, as quais devem ser diagnosticadas de forma correta, para que o tratamento adequado seja determinado. Dentre as causas do aparecimento dos diastemas destacam-se: os hábitos bucais deletérios; agenesia dos incisivos.

Encontram-se algumas escolhas de procedimentos disponíveis para a reparação dos diastemas, como a deslocação ortodôntica, restaurações diretas em resina composta e restaurações indiretas, tendo como exemplo, as facetas laminadas e coroas cerâmicas. A agregação de técnicas também pode ser utilizada como forma de tratamento (LENHARD, 2008). Ao longo de todo o procedimento de melhora do formato do dente natural, o dentista deve sempre seguir às

características naturais e anatomia do dente, reproduzindo com o propósito de manutenção harmônica do sorriso (BARATIERI et al., 2002). A frente disso, o procedimento necessita ser o mais conservador possível na maior parte dos casos, e frequentemente é feito a partir de restaurações adesivas, já que a odontologia estética moderna adesiva tem uma mais eficiente adesão entre a estrutura dentária e o material restaurador, principalmente quando está relacionado com o esmalte dental. (SUNDFELD RH et al., 2012)

Como prejuízos do uso de resina composta para procedimentos de restaurações em dentes anteriores estão: má higiene oral, acúmulo de biofilme, pacientes que tenham bruxismo, e envolvimento de restaurações em lugares que precisam de alta carga oclusal (BARATIERI et al., 2002). A diante disso, para o fechamento do diastema com o uso da resina composta direta, pode ser realizado um teste prévio que possibilita visualizar inicialmente o resultado final do tratamento, deste modo, consegue analisar se por meio da abordagem restauradora direta conseguiu os resultados desejados pelo paciente no fechamento do diastema (DURAN et al., 2019).

O decorrer das últimas décadas a resina composta tem passado por diferentes processos evolutivos e conseqüentemente sendo sempre mais utilizada na odontologia, devido aos seus aspectos estéticos e funcionais. A evolução do uso das resinas compostas foi influenciada diretamente pelo aprimoramento com a utilização de fotopolimerizadores (SILVA NETO et al., 2019).

Segundo Oliveira e Silva (2014) Estudos descreve um sorriso esteticamente agradável como um dos principais desejos da maioria dos pacientes que frequentam o consultório odontológico, incentivado pelos padrões estéticos impostos pela sociedade, que exigem sorrisos atraentes e harmoniosos. Acreditam que dentes brancos e bonitos estejam associados à saúde, jovialidade, dinamismo, sucesso e simpatia.

RELATO DE CASO

Paciente do sexo masculino, de 28 anos, Amickaelson de Mendonça santos, compareceu a clínica escola da Faculdade UNIRB Mossoró, se queixando de incomodo dos espaços entre os dentes superiores, principalmente os incisivos centrais.

Após realizada a primeira avaliação, foi indicado o tratamento de ortodontia, e o paciente se recusa, e para resolutiva foi apresentado o planejamento do caso para o fechamento de diastemas e facetas de resina composta, suas vantagens e limitações, a técnica se enquadrou nas necessidades e expectativa do paciente, e ele optou por esse tratamento com resina composta e assinou o termo de consentimento, autorizando a realização do procedimento e a participação no presente trabalho.

Foi possível observar que o paciente possuía diastemas, dentes com cor não satisfatória e anatomia e tamanho dos elementos que não era proporcional para ele.

Na primeira consulta, foi feito o registro fotográfico, fotos do sorriso frontal e lateral e fotos de perfil central e lateral, foi feito a moldagem com alginato e vazado com gesso especial e gesso pedra, para ser realizado o enceramento diagnóstico.

O paciente retorna na segunda consulta após o enceramento diagnóstico pronto, foi confeccionado um guia palatino de silicone de condensação, para ajudar na formação da face palatina das facetas, e seguindo para a realização do procedimento, foi realizado uma profilaxia com pedra pomes, pois não possui óleos igual a pasta profilática, em seguida foi colocado o isolamento absoluto com arco e lençol de borracha, feito uma perfuração única no lençol e utilizando os grampos 206 e 209 nos pré molares.

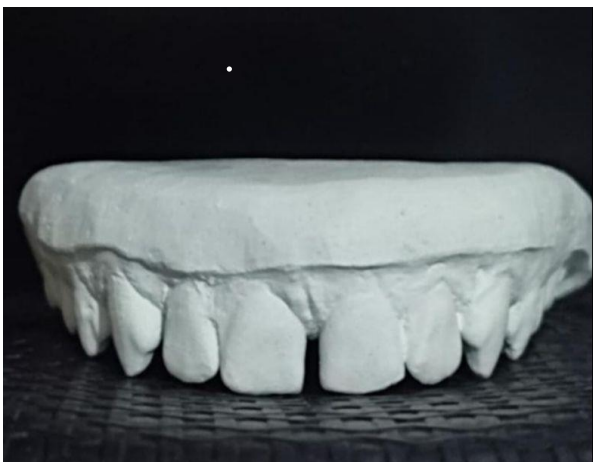Após o isolamento está pronto, foi feito a seleção de cor de acordo com a necessidade do paciente, e foi escolhido a resina de corpo Luna blech, e a resina de esmalte zirconfill E-blech L para o fechamento de diastema e 10 facetas. Seguindo com a aplicação do ácido a fosfórico 37% em esmalte e esperando o tempo de 30 segundos, removendo com jato de água durante 20 segundos, lavando abundantemente e secando com jato de ar, aplicou o adesivo Ambar da FGM esfregando com micro aplicador por 10 segundos, jato de ar, esfregar por mais 10 segundos e fotopolimerizador durante 20 segundos, o outro passo foi fechar

primeiramente o diastema com técnica direta com fita de poliéster, após ser fechado o diastema, foi usada a resina zirconfill de esmalte, para ser feita a camada palatina na guia de silicone de condensação, em seguida fotopolimerizador durante 20 segundos em cada elemento, para ser feito a camada de corpo foi usada a resina Luna citada a cima, tira de poliéster dividindo cada dente e espátulas para adaptar a resina fazer os detalhes de mamelos dentinários, fotopolimerizador durante 20 segundos em cada dente, foi feito a camada de esmalte sendo adaptada com a espátula Amore da kota e com pincel para ficar com acabamento melhor, seguindo de fotopolimerização final por 40 segundos em todos.

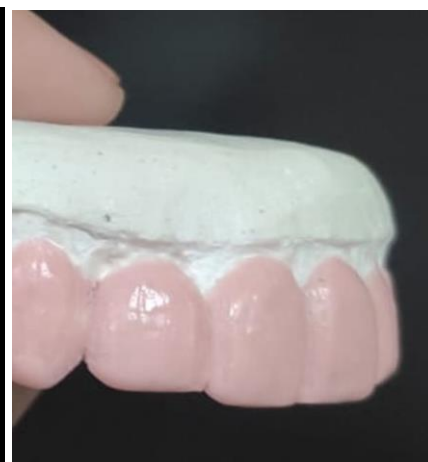Para acabamento foi feita toda marcação com lápis de cor, e utilizado a sequência de discos de lixa praxis da TDV, vinho granulação grossa, vermelho granulação media, rosa granulação fina e branca granulação extra fina, foi feito toda acabamento e desgaste oclusão e palatino, e com a tira de lixa passando na mesial e distal de cada dente. Após o acabamento, finalizado com o polimento que foi utilizado o disco diamantado Espiral Sof-Lex – 3M e o disco de feltro impregnado da FGM já vem com a pasta impregnado no próprio disco, sendo ativada com água e potencializando o brilho sobre a resina composta.

Segue sequência de Imagens durante o tratamento.

1 – Modelo em gesso.



2 – Enceramento Diagnostico.



3 e 4 - Guia palatina de silicone de condensação.

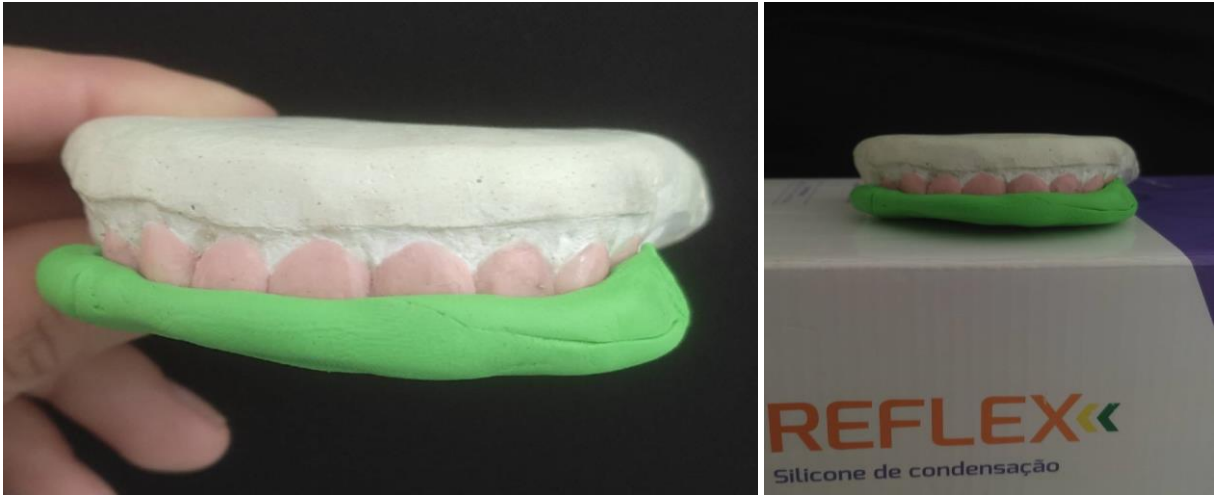
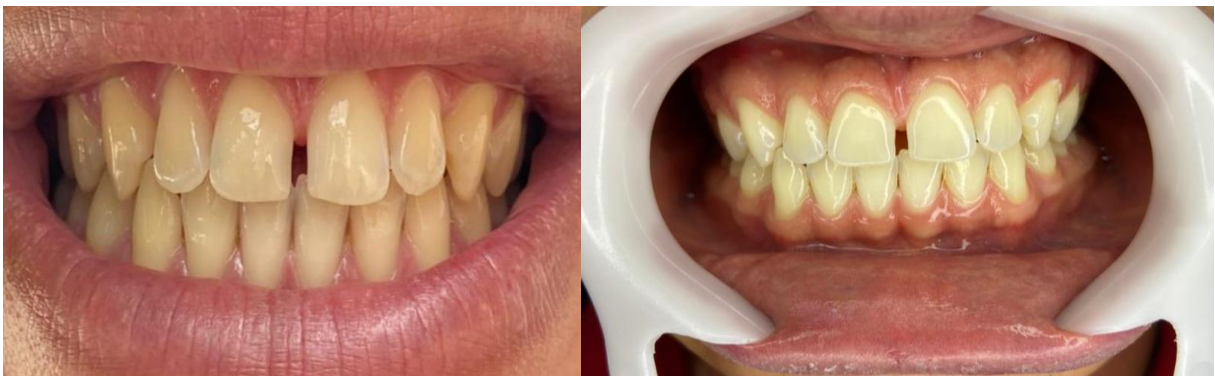
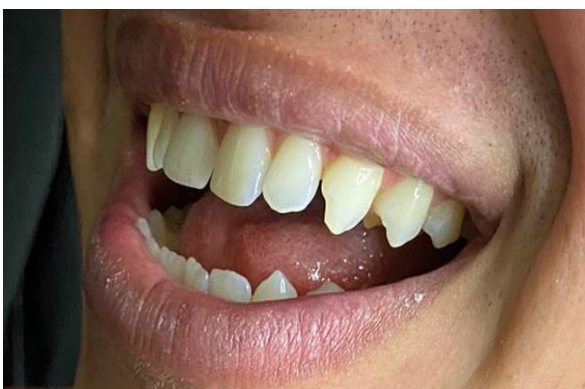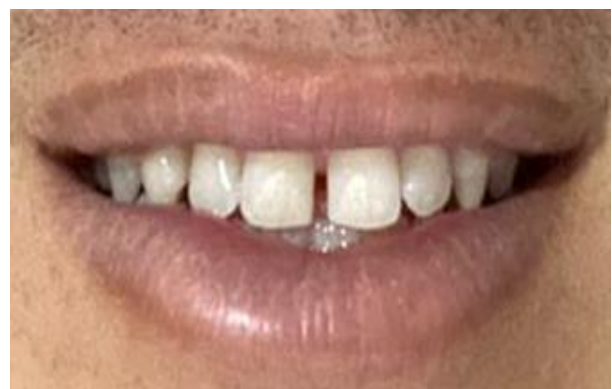Imagem 4 e 5 – Aspecto inicial.



6 – Vista lateral.



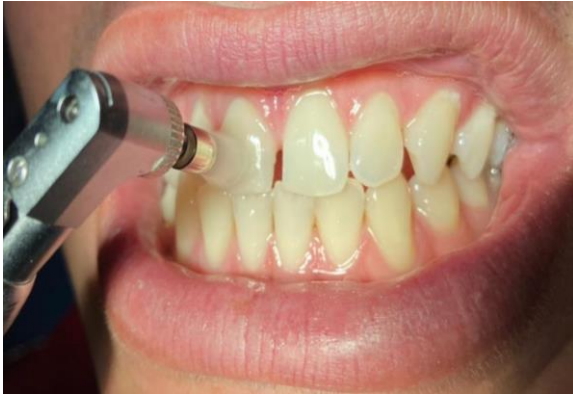7 – Aspecto do sorriso inicial.



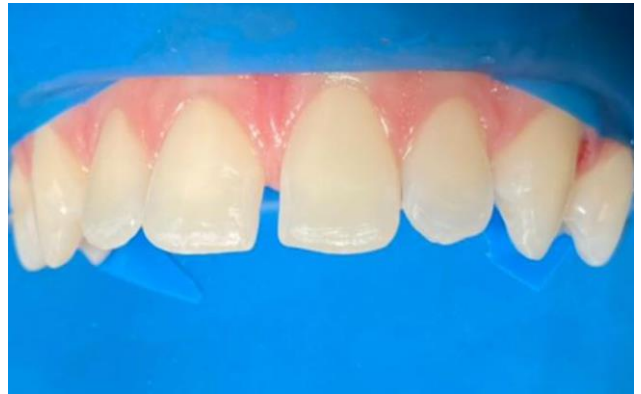Imagens 8 – 9 e 10 – sorriso inicial.



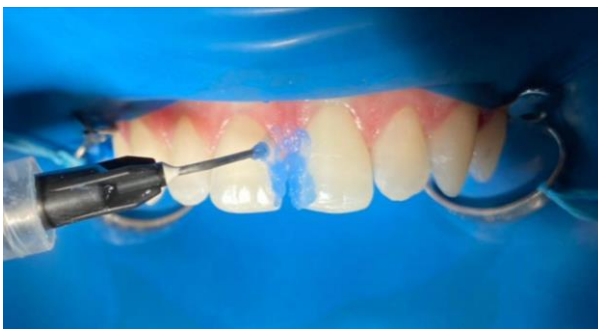11 – Profilaxia.



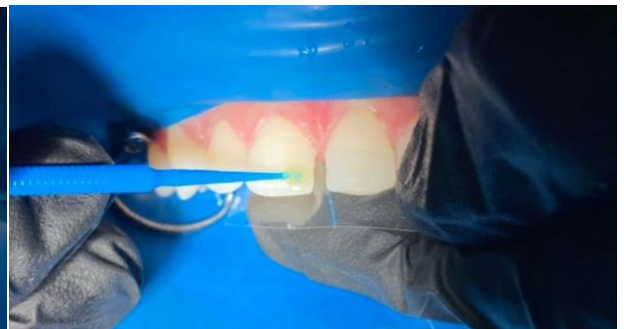12 – Isolamento Absoluto.



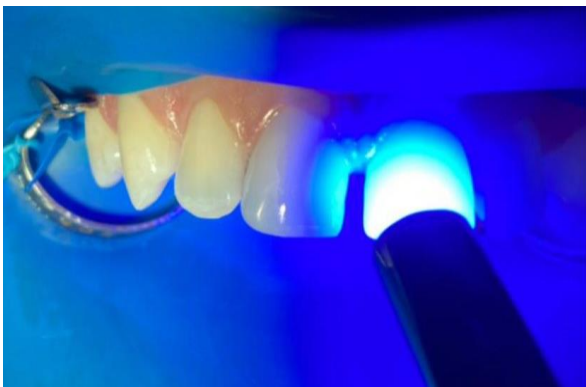12 – Ácido fosfórico 37%



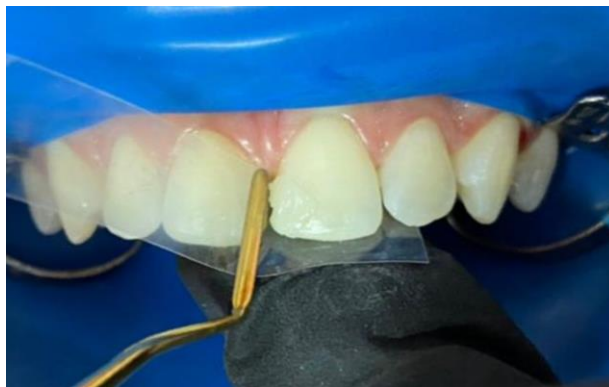13 – Camada de Adesivo.



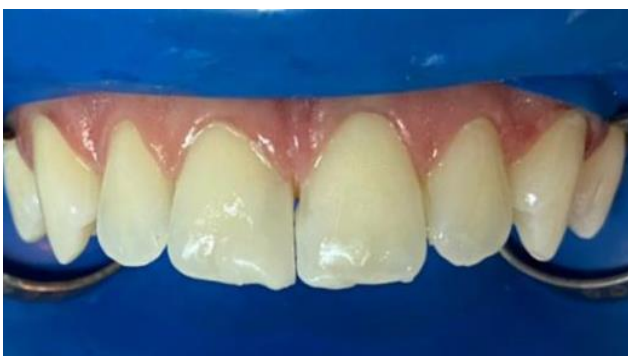14 – Fotopolimerizador 20 segs.



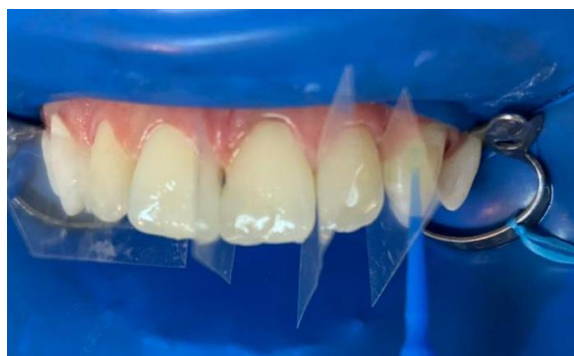15 - Incremento de resina composta



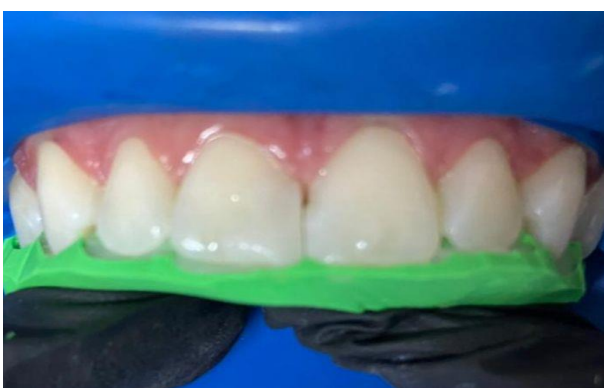16 – Diastema fechado.



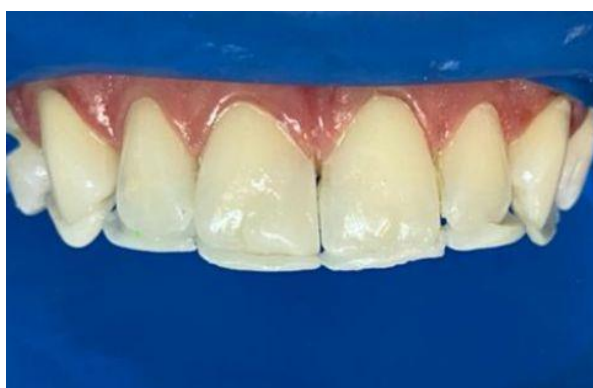17 – Camada de Adesivo na vestibular e palatina.



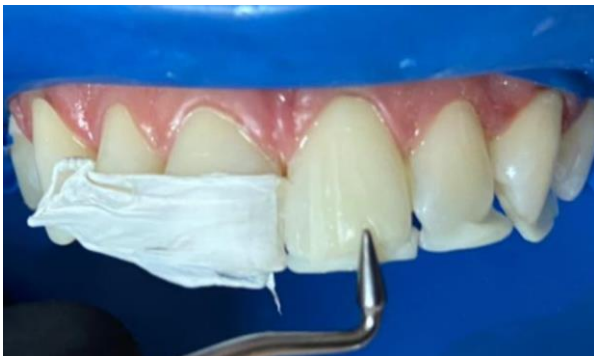18 - Camada palatina com Guia.



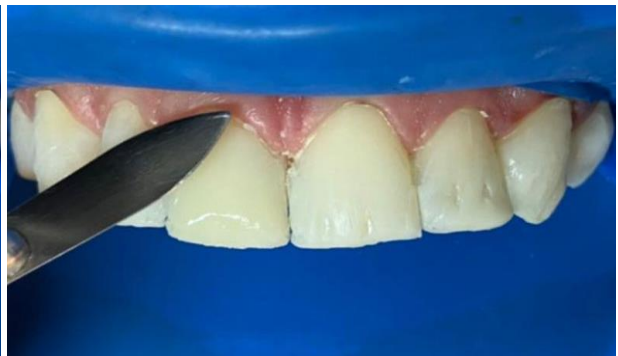19 – Palatina fotopolemerizada.



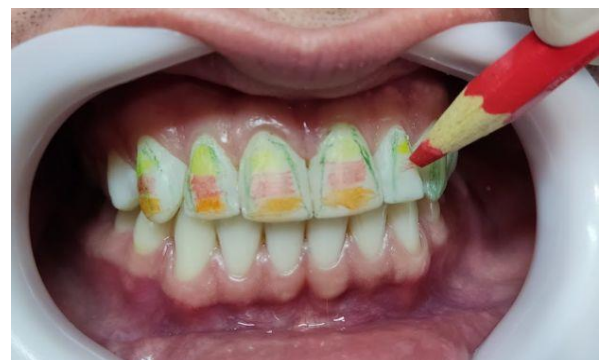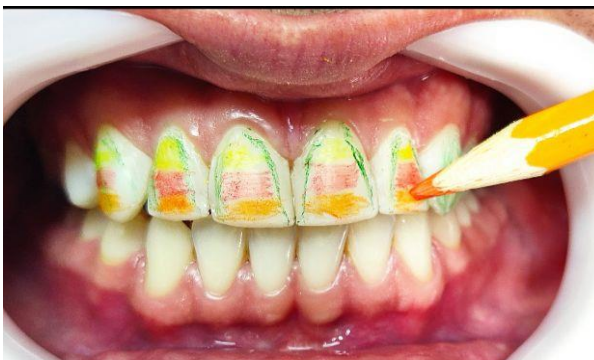20 – Camada de resina de Corpo.



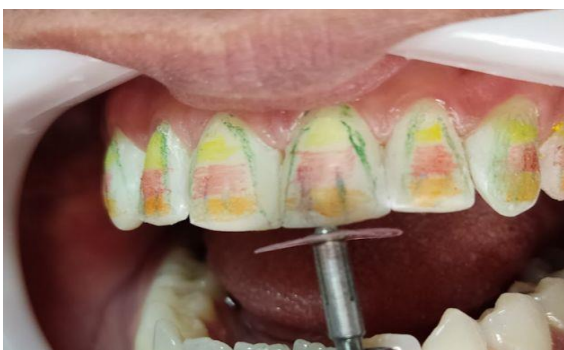
21 – Camada de Resina de Esmalte.



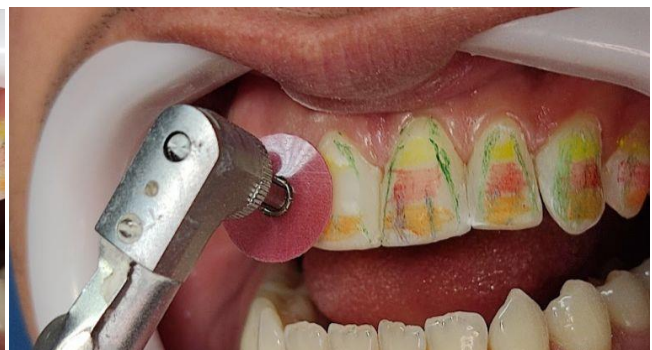21 e 22 - Técnica com lápis para o acabamento.



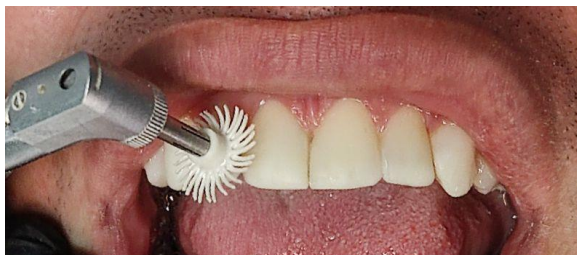23 – Acabamento na oclusal e palatina.



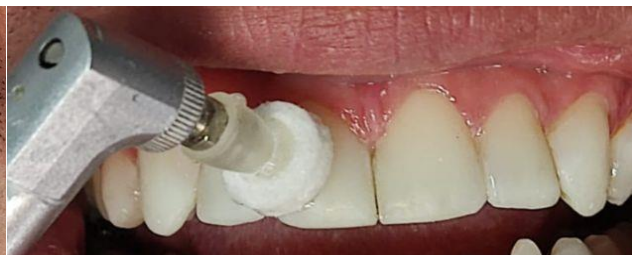24 – Sequência de acabamento com discos praxis.



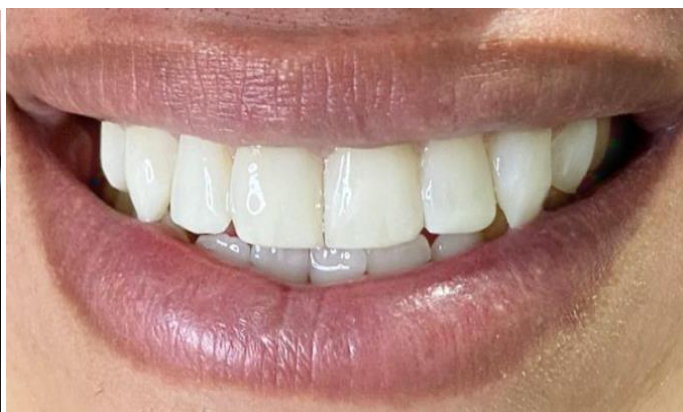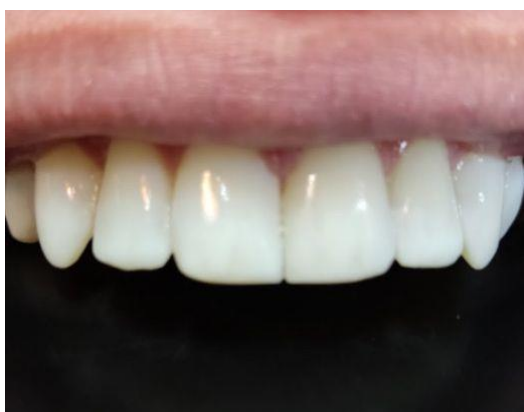25 – Polimento com Disco Espiral.



26 – Polimento final com Disco de feltro impregnado.



27 e 28 – Resultado Final imediato.



Imagens de perfil frontal e lateral do resultado Final.



Antes e Depois.



RESULTADOS E DISCUSSÃO

No princípio o paciente chegou a clínica escola da UNIRB, com a queixa principal do espaço entre os dentes, o mesmo gostava de sorrir mais se sentia oprimido as vezes, pois era constrangedor, foi observado e ele realmente tinha diastemas e relatou também da cor e formato dos dentes.

Iniciamos o tratamento sendo visto o melhor para esse paciente, que foi o fechamento de diastemas e facetas de resina composta. Durante o tratamento ofertado ao paciente a evolução na melhora da harmonia facial e a melhora na qualidade de vida foi percebido no decorrer de todo o processo, através de anamnese realizada a cada consulta, como também pelo relato do paciente.

Após finalizado o tratamento o paciente relatou que mudou totalmente a qualidade vida dele, aumentou o auto estima, teve mais motivos de sorrir, tem uma melhor aparência por que o visual importa muito e finalizou dizendo que é uma serie de sentimentos bom que esse tratamento o proporcionou.

O resultado final foi muito satisfatório, tudo aconteceu como planejado, devolvendo estética, função também, pois percebemos que melhorou muito a fonação e acima de tudo a qualidade de vida, o paciente relatou que ficou extremamente feliz e sorrindo atoa, o sorriso e o rosto ficaram harmônico e muito bonito, mudou completamente para melhor.

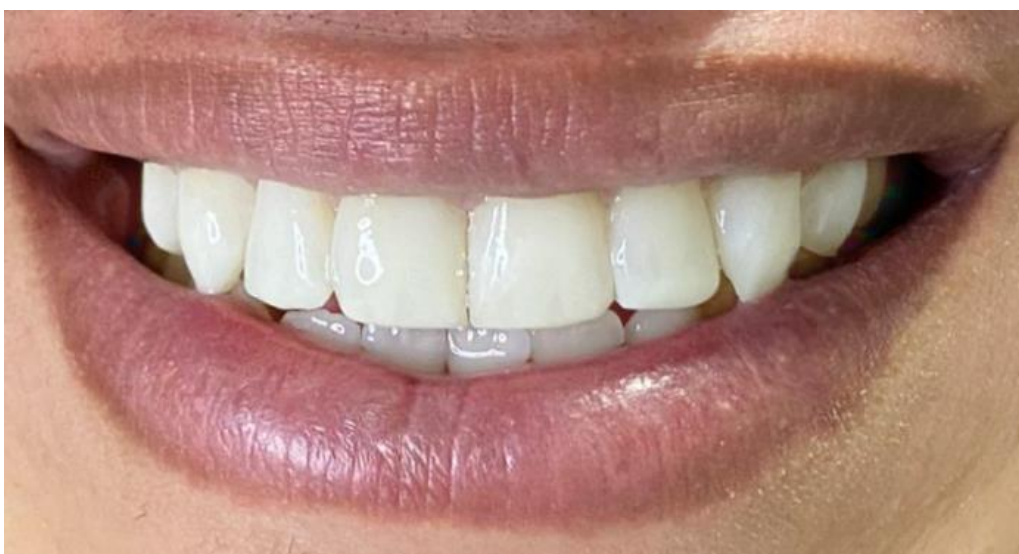

Imagem do Resultado Final

Depoimento pessoal do paciente Amickaelson de Mendonça Santos:

Qual a sua percepção depois de ter realizado esse tratamento? O que mudou em você?

Resposta:

Para muitas pessoas, poder realizar um tratamento dentário significa realizar um sonho, pois envolve aumento de auto-estima, a possibilidade de ter um novo sorriso e conseqüentemente uma nova aparência visual, e isso muito importa se observado pela ótica até mesmo profissional, diante de tantas observações que as pessoas fazem sobre nosso perfil pessoal, que envolve um conjunto de cuidados, inclusive com a saúde bucal e a estética, que têm a capacidade de melhorar nossa aparência.

Sempre gostei de sorrir, independente da minha aparência visual, porém após realizar o tratamento de forma tão completa e poder preencher as lacunas entre minha dentição por meio do preenchimento com facetas, passei a ter ainda mais motivos para sorrir, tendo a certeza que um sorriso “bonito e branco” era um sonho que havia se tornado realidade e implica diretamente na percepção visual das pessoas sobre nós.

Hoje sou muito mais feliz por poder sorrir sem correr o risco de ter vergonha da minha dentição e aparência visual, assim como sou muito grato a Deus e por, entre tantas pessoas que necessitam de um tratamento dentário, ter tido a oportunidade de ser contemplado com um atendimento feito por excelentes estudantes e futuras profissionais da odontologia, que com tanta dedicação e cuidado acompanharam todo meu tratamento, o qual considero um caso de sucesso, em todas as fases.

CONSIDERAÇÕES FINAIS

No que se refere ao método e material utilizado no procedimento, a utilização de resina composta para reanatomização de dentes, é uma ótima opção respeitando os princípios estéticos, tem várias vantagens, possibilita de mudar forma e cor e alcançando um sorriso harmônico, por isso o planejamento clínico em conjunto com o paciente é muito importante para obter o sucesso diante do tratamento.

Assim, para elucidar as considerações finais deste trabalho, que foi a resolução de um caso clínico, resgatou-se o problema do caso que era saber se o Paciente pode ser reabilitado quanto a fonação estética e do sorriso harmônico através dos procedimentos de fechamento de diastemas e facetas de resina composta.

Diante do exposto teve a solução para resolver o problema, com objetivo de devolver estética e função sem dificuldades, onde os objetivos gerais e específicos que foi apresentar um relato de caso de um sorriso harmônico por meio de fechamento de diastema e facetas de resina composta, relatar os procedimentos realizados, mostrar as dificuldades se encontradas e demonstrar resultados atingidos diante do caso com resinas composta, foi atingido tudo como planejado, devolvendo a estética e função.

TERMO DE CONSENTIMENTO LIVRE E ESCLARECIDO



TERMO DE CONSENTIMENTO LIVRE E ESCLARECIDO

Título do **Estudo de Relato de Caso Clínico**: SORRISO HARMÔNICO COM FECHAMENTO DE DIASTEMAS E FACETAS DE RESINA COMPOSTA.

Nome do Pesquisador: Andresa Liliane dos Santos

Nome do Responsável: Thiago Fernando de Araújo Silva

- Natureza do estudo**: O Sr. Amickaelson de Mendonça Santos está sendo convidado a participar deste estudo de relato de caso clínico com finalidade estética a fim de melhorar a fonação e a estética através do fechamento de diastemas e facetas de resina composta para melhorar a cor, anatomia e também a fonação.
- Envolvimento no estudo**: Ao participar deste estudo o sr. permitirá que a graduanda Andresa Liliane dos Santos, faça a avaliação bucal do sr. realizando o tratamento de fechamento de diastemas e facetas de resina composta. O sr. também permitirá que o pesquisador, utilize imagens fotográficas da sua cavidade bucal na apresentação do trabalho de conclusão de curso (TCC), que será apresentado para a Faculdade UNIRB MOSSORÓ. A identidade do Sr. será mantida em sigilo na apresentação e publicação do artigo. O sr. tem liberdade de se recusar a participar deste estudo em qualquer fase do tratamento, sem qualquer prejuízo. Sempre que quiser poderá pedir mais informações sobre este estudo através do telefone do pesquisador do projeto e, se necessário através do telefone do Comitê de Ética.
- Sobre as entrevistas e exames complementares**: Antes de realizar a avaliação bucal o sr. será convidado a responder algumas questões sobre sua a saúde geral, odontológica e serão solicitados exames laboratoriais e complementares.
- Riscos e desconforto**: A participação neste relato de caso não infringe as normas legais e éticas. O estudo envolve riscos mínimos que são comuns ao exame Todo o cuidado será tomado para evitar qualquer desconforto. Os procedimentos adotados neste projeto obedecem aos Critérios da Ética em Pesquisa com Seres Humanos conforme

Resolução nº 466/12 do Conselho Nacional de Saúde. Nenhum dos procedimentos usados oferece riscos à sua dignidade. Caso seja observado algum desconforto durante o tratamento, o procedimento será interrompido e não será retomado.

5. **Confidencialidade:** todas as informações coletadas neste estudo são estritamente confidenciais. Somente o pesquisador e o responsável terão conhecimento de sua identidade e nos comprometemos a mantê-la em sigilo ao publicar os resultados do estudo.
6. **Benefícios:** Ao participar deste estudo o sr. será beneficiado fechamento dos diastemas e facetas de resina composta, entregando função e estética.
7. **Pagamento:** o sr. não terá nenhum tipo de despesa para participar deste estudo, bem como nada será pago por sua participação.

Após estes esclarecimentos, solicitamos o seu consentimento de forma livre para participar desta pesquisa. Portanto, por favor, preencha os itens que se seguem: Confiro que recebi via deste termo de consentimento, e autorizo a realização do caso clínico e a divulgação dos dados obtidos neste estudo.

Obs.: Não assine esse termo se ainda tiver dúvida a respeito.

Consentimento Livre e Esclarecido

Tendo em vista os itens acima apresentados, eu, de forma livre e esclarecida, manifesto meu consentimento em participar deste projeto.

Amickaelson de Mendonça Santos
Nome do Participante do Estudo

Amickaelson de Mendonça Santos
Assinatura do Participante do Estudo

Andresa Liliane dos Santos
Nome do (a) Pesquisador (a) do Estudo

Andresa Liliane dos Santos
Assinatura do (a) Pesquisador (a) do Estudo

Thiago Fernando de Araújo Silva
Nome do (a) Responsável pelo Estudo

THIAGO FERNANDO DE ARAUJO SILVA
ARAÚJO SILVA05267263421

Atividade de Especialidade em Odontologia
PROFESSOR DE ODONTOLÓGIA
SILVA05267263421
Cadastro: 302204/21 10 18 12 01 00

Assinatura do Responsável pelo Estudo

REFERÊNCIAS

BRITO, Jamaica Arielly Oliveira de; FERREIRA, Vanúbia da Silva; YAMASHITA, Ricardo Kiyoshi. INDICAÇÕES E LONGEVIDADE DAS FACETAS DE RESINA COMPOSTA: revisão de literatura. **Research, Society and Development**, v. 11, n. 13, 2022.

DIAS, Brenno Anderson Santiago; MENEZES, Iasmin Lima; VASCONCELOS, Marcelo Gadelha; VASCONCELOS, Rodrigo Gadelha. DIASTEMAS: etiologia, diagnóstico e possíveis formas de reabilitação. **SALUSVITA**, Bauru, v.39, n. 1, p. 129-140, 2020.

GUERRA, Micaela Lorena Raposo Seixas; VENÂNCIA, Gisely Naura; AUGUSTO, Carolina Rocha. FECHAMENTO DE DIASTEMAS ANTERIORES COM RESINA COMPOSTA DIRETA: relato de caso. **Revista da Faculdade de Odontologia de Lins**, v.27, n.1, p. 63-68, jan. jun. 2017.

HENICKA, Luiza Eduarda; CORSO, Julia; POLETTO, Daniel. FECHAMENTO DE DIASTEMAS EM RESINA COMPOSTA: relato de caso. **Brazilian Journal of Surgery and Clinical Research**. vol. 37, n. 2, p .42-47, 2022.

LIMA, Hugo Eduardo Ribeiro de; CORREA, Victor Hugo de Souza; ROCHA, Gleyciane Kethleen de Araújo; LIMA, Thiago Mendes de. FECHAMENTO DE DIASTEMA UTILIZANDO RESINA COMPOSTA. **Brazilian Journal of Development**, [S. l.], v. 6, n. 12, p. 95036 – 95045, 2020.

LOPES, Iana Inhamuns; SOUZA, Cláudio Rodolfo Garcia de; BATALHA, Cleide Pinheiro; PIMENTA, Yuri da Silva; BELÉM, Leandro Coelho; LABORDA, Camila Marinho. OS ASPECTOS GERAIS DO DIASTEMA E SEUS TRATAMENTOS: revisão de literatura. **Brazilian Journal of Development**, [S. l.], v. 6, n. 12, p. 97971 – 97983, 2020.

MARSON, Fabiano Carlos; PILOTO, Rafael Lopes; ROCHA, Odaleia Ofelia da; LOLLI, Luis Fernando; PROGIANTE, Patricia Saram, OLIVEIRA E SILVA, Cleverson. PERCEPÇÃO DA ATRATIVIDADE DO SORRISO. **Revista UNINGÁ Review**, Vol. 20, n. 1, p. 26 -29, 2014.

MOYERS, R. E. Ortodontia. 4. ed. Rio de Janeiro: Guanabara Koogan, p. 483, 1991.

RATIERI, L.N. et al. Odontologia Restauradora - Fundamentos e Técnicas. São Paulo: Livraria e Editora Santos. 2010; Vol. 1 e 2. 804p.

SANTOS, Beatriz Carvalho et al. Odontologia estética e qualidade de vida: revisão integrativa. **Caderno de Graduação-Ciências Biológicas e da Saúde-UNITALAGOAS**, v. 3, n. 3, p. 91-91, 2016.

SCHWARZ, Vanessa; SIMON, Letícia Suane; SILVA, Simone Alberton da; GHIGGI, Paula Cristiane. FECHAMENTO DE DIASTEMA COM RESINA COMPOSTA. **Journal of Oral Investigations**, v. 2, n. 1, p. 26 - 31, 2015.

SILVA, Sávio Nunes da; SILVA Emilly Gabriely Barbosa da; YAMASHITA, Ricardo Kiyoshi. FACETAS DE RESINA COMPOSTA COM MÍNIMO DESGASTE: revisão de literatura. JNT- Facit Business and Technology Journal. QUALIS B1. 2022. FLUXO CONTÍNUO. Ed. 35. V. 1. Págs. 436-448

SOARES, Paulo Vinícius; SPINI, Pedro Henrique Rezendo; CARVALHO, Valessa Florindo; SOUZA, Paula Gomes; GONZAGA Ramon Corrêa de Queiroz; TOLENTINO, Andrea Barros; MACHADO, Alexandre Coelho. ESTHETIC REHABILITATION WITH LAMINATED CERAMIC VENEERS REINFORCED BY LITHIUM DISILICATE. **Quintessence Int**, v. 45, n. 2, p. 129-133, 2014.

MALULY-PRONI, Ana Teresa; REIS, Bruna de Oliveira; ASSUNÇÃO, Wirley Gonçalves; SANTOS, Paulo Henrique dos. MINIMUM INTERVENTION MANAGEMENT OF DIASTEMA CLOSURE USING CORDLESS DISPLACEMENT SYSTEM AND LAMINATE VENEERS: A 2-year follow-up. **European Journal of Dentistry**, v. 12, n. 3, p. 446 - 449, 2018.